

Artículo original

## Brote de coccidiosis aguda en cabritos en el departamento Pilcaniyeu, provincia de Río Negro, Argentina

Agustín Martínez<sup>1\*</sup>; Marcela Patricia Larroza<sup>1</sup>; Raúl Francisco Cabrera<sup>1</sup>; Marcos Subiabre<sup>2</sup>; Carlos Alejandro Robles<sup>1</sup><sup>1</sup> Grupo de Salud Animal, Estación Experimental Agropecuaria - INTA Bariloche -Modesta Victoria 4450, Bariloche (8400) Río Negro, Argentina<sup>2</sup> Agencia de Extensión Rural Bariloche. INTA Bariloche

\* Correo electrónico: martinez.agustin@inta.gob.ar

(Recibido 21 de marzo 2016; aceptado 24 de junio 2016)

No existen conflictos de interés

Parte de la información de este manuscrito fue presentada en formato poster, premiado como mejor trabajo en el III Congreso Veterinario Patagónico, realizado el 22 y 23 de noviembre 2014 en Neuquén, provincia de Neuquén, Argentina

### RESUMEN

Se describe un brote de coccidiosis aguda en cabritos Angora en un establecimiento minifundista ubicado en el departamento de Pilcaniyeu, provincia de Río Negro, Argentina. En el hato compuesto por 14 madres y 17 crías, se produjo la muerte de tres cabritos de un mes de edad luego de 24-36 horas de iniciados los síntomas que consistieron en anorexia, debilidad general y postración. Se realizó la necropsia de un cuarto cabrito agónico con similar sintomatología detectándose la presencia de nódulos blanquecinos tapizando la mucosa del íleon y contenido hemorrágico en ciego. A fin de realizar un diagnóstico poblacional se tomaron muestras de materia fecal de los 13 cabritos asintomáticos restantes. Los hallazgos macroscópicos, microscópicos y parasitológicos determinaron que el brote fue debido a una infección mixta aguda por *Eimeria arloingi* y *E. ninakohlyakimovae*. La ausencia de sintomatología clásica de diarrea y el curso agudo caracterizaron al presente caso como un brote atípico.

**Palabras clave:** caprinos, coccidiosis, *Eimeria* spp., minifundistas, Patagonia Argentina

### ABSTRACT

#### **Outbreak of acute coccidiosis in Angora goat kids from Pilcaniyeu, Rio Negro province, Argentina**

An outbreak of acute coccidiosis in Angora goat kids in a small farm in Pilcaniyeu, Rio Negro Province in Argentina is described. In a flock of 14 adult goats and 17 kids, three one-month-old goat kids died within 24-36 hours after the onset of clinical signs, such as anorexia, weakness and recumbency. A fourth agonic goat kid with similar clinical signs was necropsied. Whitish nodular polyps in the ileum and hemorrhagic content in the cecum were found. Fecal samples from 13 asymptomatic kids were taken to reach a flock diagnosis. The macroscopic, microscopic and parasitological findings determined a mixed *Eimeria arloingi* and *E. ninakohlyakimovae* infection. This outbreak was considered atypical due to its acute course and the absence of diarrhea.

**Key words:** goats, coccidiosis, *Eimeria* spp.; smallholders, Patagonia Argentina

### INTRODUCCIÓN

La coccidiosis caprina es una enfermedad de alta distribución mundial que afecta a cabritos menores de 6 meses de edad y se caracteriza clínicamente por diarrea acuosa verde amarillenta<sup>1</sup>. Si bien la enfermedad está descrita en sistemas extensivos e intensivos, el impacto negativo en la producción se incrementa en estos últimos<sup>2,3</sup>. Esta parasitosis genera pérdidas económicas como disminución en la ganancia de peso, gastos en el control de las diarreas y ocasionalmente infecciones severas con mortandad de cabritos<sup>2</sup>.

En la región sur de la provincia de Río Negro, la ganadería se caracteriza por la cría de pequeños rumiantes. En

particular, la producción caprina está mayoritariamente en manos de pequeños productores minifundistas que históricamente realizan la cría en forma extensiva<sup>4</sup>. En los últimos años, debido a un período prolongado de sequía, a un aumento de la depredación y a lo que se sumó en 2011 la erupción del volcán Puyehue, se evidenció una disminución abrupta del stock ganadero<sup>5</sup>. Ante esto, algunos productores abandonaron la actividad, otros mantuvieron su manejo tradicional y otros comenzaron a adaptarse hacia un manejo más semi-intensivo de la cría<sup>5</sup>. Esta adaptación incluye la implementación de prácticas como la suplementación estratégica, uso de cobertizos para encierre nocturno y pastoreo en espacios más reducidos<sup>5</sup>. Estos cambios

en el manejo propician el aumento en la incidencia de enfermedades en el hato, ya sean infecciosas, parasitarias o metabólicas<sup>6</sup>.

El presente trabajo tiene como objetivo describir un brote de coccidiosis aguda en cabritos sin sintomatología clásica, proveniente de un hato criado bajo un sistema semi-intensivo perteneciente a un productor minifundista del departamento de Pilcanyeu, provincia de Río Negro.

## DESCRIPCIÓN DEL CASO

En octubre de 2013, en un establecimiento (-40.972275, -70.876457, 1130 msnm) del departamento de Pilcanyeu, provincia de Río Negro, se produjo la muerte de tres cabritos Angora de cinco semanas de edad. Por consulta del productor al Grupo de Salud Animal de INTA Bariloche, se concurrió al establecimiento con el fin de clarificar el origen de la mortandad. El establecimiento se ubica en el área ecológica de Sierras y Mesetas Occidentales caracterizada por una vegetación predominante de estepas arbustivas y gramíneas, con praderas muy productivas, conocidas como mallines. El clima es preponderantemente frío y árido, con precipitaciones entre 150 y 300 mm anuales, concentradas en otoño e invierno<sup>7</sup>.

El manejo del establecimiento consistía en el encierro nocturno de todo el hato compuesto por 14 adultos y 17 crías en un cobertizo de 8 m<sup>2</sup> con piso de tierra y cerrado por paredes de madera. Por la mañana las madres salían a pastorear al potrero contiguo, dejando las crías encerradas en el cobertizo. Por la tarde los cabritos eran soltados al mismo potrero y antes de que anochezca, el hato completo era encerrado nuevamente en el cobertizo. El pastoreo se realizaba sobre un pastizal natural con presencia de neneo (*Mulinum spinosum*), coirón blanco (*Festuca pallescens*), coirón poa (*Poa ligularis*), cola de zorro (*Hordeum comosum*) y junco (*Juncus balticus*). Los animales se abastecían de agua de un arroyo que cruzaba el cuadro que pastoreaban. De la anamnesis se desprende que los tres cabritos muertos presentaban anorexia, debilidad general y postración con muerte entre 24 a 36 horas de iniciados los primeros síntomas. En fechas próximas a la ocurrencia del brote, los animales no habían sido vacunados contra enfermedades clostridiales ni desparasitados contra nematodos gastrointestinales y/o *Fasciola hepatica*.

En el momento de la inspección se observó un cabrito en estado agónico que estaba en decúbito lateral, con extrema debilidad, espuma en la boca, extremos de los miembros hipotérmicos y marcada palidez de las mucosas. En la revisión clínica tanto las madres como el resto de los cabritos se encontraban alertas y vigorosos, sin signos de diarrea, anorexia o debilidad (Figura 1).



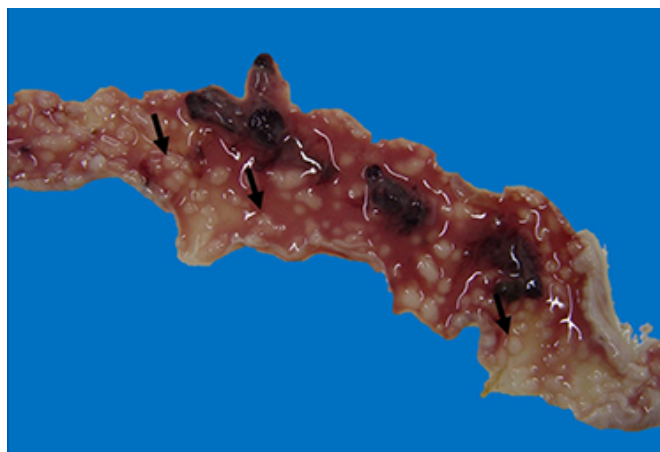
**Figura 1.** Cabritos en el cobertizo donde ocurrió el brote. Obsérvese la escasa dimensión, la falta de limpieza y la ausencia de signos de diarrea en el suelo y en los cabritos.

Se tomó en forma individual muestras de materia fecal a partir del recto, a los trece cabritos asintomáticos restantes para el conteo de ooquistes por gramo (OPG) mediante técnica de McMaster modificado.

El cabrito agónico fue sacrificado y se le realizó la necropsia para su estudio. Del mismo se obtuvo contenido cecal para la observación y cuantificación de ooquistes. La identificación de las especies se realizó mediante caracterización morfológica de los ooquistes esporulados luego del cultivo del contenido cecal<sup>8</sup>. Brevemente, el contenido cecal se cultivó en placas de Petri con dicromato de potasio al 2% a temperatura ambiente por 1 semana. Luego, los ooquistes esporulados fueron concentrados por flotación en solución saturada de cloruro de sodio y evaluados con microscopio con objetivo calibrado siguiendo las claves de identificación del MAFF, UK<sup>8</sup>.

Muestras de hígado, íleon, ciego, pulmón y músculo lumbar fueron fijadas en formaldehído bufferado al 10%, incluidas en parafina, cortadas a 5 µm y teñidas con Hematoxilina y Eosina (HyE) para estudios histopatológicos.

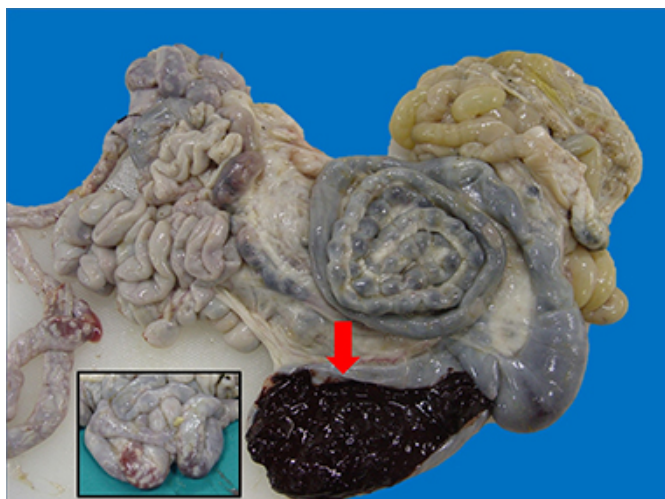A la necropsia se observó palidez en mucosas y músculo esquelético y abundante reservas grasas subcutánea, perirrenal y epiplónica. A nivel intestinal se evidenció edema y aumento del grosor de la pared en el yeyuno distal e íleon, con presencia de nódulos blanquecinos de 1-2 mm de diámetro tapizando la mucosa con presencia de coágulos de sangre y fibrina (Figura 2); el ciego estaba hemorrágico con contenido cecal negro, oscuro, pastoso y homogéneo y en el colon se encontraron pequeñas boñigas de materia fecal negras y secas (Figura 3).



**Figura 2.** Porción de íleon afectado. Obsérvese los nódulos blanquecinos de 1-2 mm de diámetro (flechas), los coágulos sanguíneos, el líquido serohemorrágico y el aumento del espesor de la pared intestinal.

En el examen microscópico del intestino delgado, se observó hiperplasia de las vellosidades del íleon. El epitelio estaba invadido por numerosos esquizontes y gametocitos y sobre la superficie de las vellosidades, en forma libre, se encontraron ooquistes (Figura 4). Además se observaron regiones con pérdida de epitelio, exposición completa de la lámina basal y presencia de células inflamatorias. Estos hallazgos permitieron clasificar la lesión como enteritis hiperplásica necrótica multifocal. Las principales lesiones observadas en ciego fueron una severa hemorragia en submucosa y la necrosis epitelial con desprendimiento de la mucosa, lo que permitió clasificar a la lesión como una tiflitis necro-hemorrágica difusa.

El conteo de OPG sobre el contenido cecal arrojó un valor



**Figura 3.** Intestino delgado y grueso. Obsérvese el color oscuro y la consistencia pastosa del contenido cecal (flecha). Los nódulos blanquecinos y la hemorragia en íleon se aprecian desde la serosa (recuadro).

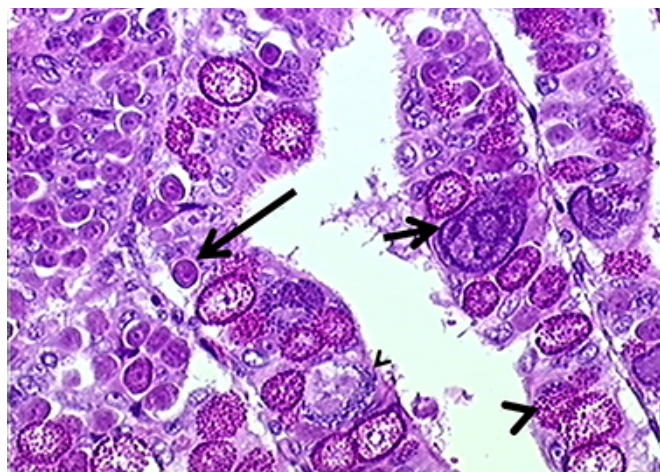
de  $13,9 \times 10^5$  ooquistes. En el cultivo del contenido cecal, se evidenciaron dos clases de ooquistes: 1) elipsoidales de  $32 \times 22 \mu\text{m}$  de tamaño, con cápsula polar, micrópilo y color de la pared marrón-amarillento clasificados como *Eimeria arloingi* en un 90% del conteo; 2) subesféricos de  $24 \times 20 \mu\text{m}$  de tamaño, sin cápsula polar, con micrópilo y color de la pared marrón-verdoso identificados como *Eimeria ninakohlyakimovae* en un 10% del conteo.

En los conteos de OPG en materia fecal de los trece cabritos asintomáticos se determinó un valor promedio de  $3,7 \times 10^5$  ooquistes con un rango de 1,2 a  $7,5 \times 10^5$ .

## DISCUSIÓN

En Argentina la prevalencia de los coccidios en pequeños rumiantes es alta, pudiendo variar según la zona geográfica, el tipo de explotación, la época del año y la categoría del animal<sup>6,9,10,11</sup>. Sin embargo, es escasa la bibliografía respecto a la caracterización de brotes clínicos y mortales en la especie caprina<sup>10</sup> (Rossanigo, comunicación personal). Según Jubb y col.<sup>1</sup> la coccidiosis se presenta con moderada morbilidad y baja mortalidad. En el presente brote la morbilidad fue del 23,5%. Sin embargo, si se tiene en cuenta que valores de 50.000 OPG puede afectar la salud de los animales<sup>12</sup>, se debería considerar que el 100% de los cabritos estaba en riesgo de enfermar y/o morir. Contemplando la muerte de los tres cabritos reportados por el productor, la mortalidad fue del 17,6%. Esta tasa de mortalidad fue mayor si se compara con otros trabajos que reportaron valores de 3,3% en Estados Unidos<sup>13</sup> y 5,5% en Libia<sup>14</sup>. Se hipotetiza que los altos niveles de OPG observados en el presente brote fueron debidos al hacinamiento que se producía durante el encierre nocturno con una densidad de 4 animales por  $\text{m}^2$ , permitiendo así la acumulación de materia fecal que, sumado a la falta de limpieza y ventilación, generaron un ambiente contaminado y propicio para la esporulación de ooquistes en el suelo.

La sintomatología clínica de la coccidiosis en pequeños rumiantes se caracteriza por diarrea acuosa verde amarillenta, ocasionalmente acompañada con sangre y/o mucus<sup>1</sup>. Varios investigadores proponen que este aspecto clínico ocurre cuando las lesiones intestinales son de curso crónico, teniendo el tiempo necesario para que se genere una modificación en la microflora bacteriana intestinal,



**Figura 4.** Microfotografía de íleon donde se aprecia el epitelio con un alto grado de infección por protozoarios en estadios de gamonte indiferenciado (flecha larga), esquizonte de 2º generación (flecha corta), microgametocitos (punta de flecha chica) y macrogametocitos (punta de flecha grande). (HyE, 400x).

causante de la diarrea clásica<sup>15,16</sup>. Sin embargo, en este brote no se constató la ocurrencia de episodios de diarrea previa a la muerte de los cabritos ni en los congéneres con altas cargas de OPG. Se plantea que la ausencia de diarrea ocurrió por una elevada ingesta de ooquistes esporulados en escaso tiempo, desencadenando así el brote de curso agudo.

En caprinos se han descrito 16 especies del género *Eimeria*. En el presente trabajo se han identificado *E. arloingi* y *E. ninakohlyakimovae*, dos de las tres especies que junto con *E. aljevi* son consideradas las de mayor patogenicidad<sup>2,12</sup>. La enteritis hipertrófica multifocal difusa encontrada en íleon es una lesión característica de la acción patógena de *E. arloingi*<sup>17</sup> y es esporádicamente hallada en frigoríficos sin representar fatalidad<sup>2,18</sup>. Por otra parte, *E. ninakohlyakimovae* es identificada como responsable de las lesiones a nivel del ciego que comprometen la vida del animal<sup>2</sup>. En este caso, si bien se evidenció una predominancia de *E. arloingi* por sobre *E. ninakohlyakimovae*, se postula que las lesiones hemorrágicas severas en el ciego desencadenaron la muerte del animal debido a un shock hipovolémico, en razón de la palidez de las mucosas y de la musculatura esquelética y el contenido hemorrágico del ciego observado a la necropsia. La presente comunicación pone de manifiesto el alto impacto que puede alcanzar la coccidiosis en la producción caprina y más aún en sistemas productivos vulnerables donde la muerte de animales debido a brotes similares al presentado en esta oportunidad, genera una fuerte pérdida en la economía de subsistencia.

Para establecer una estrategia de control se deberá siempre tener en cuenta el manejo del hato y la dinámica de la enfermedad en dicho establecimiento<sup>12</sup>. Cualquier estrategia utilizada, además del suministro de los medicamentos específicos, debe ser acompañada por una correcta higiene del corral con la extracción periódica de la cama, adecuación de la superficie del cobertizo con al menos  $2 \text{ m}^2/\text{animal}$  y permitir la salida de los animales a un corral contiguo ventilado y asoleado, todo esto con el objetivo de atenuar la contaminación del ambiente<sup>19</sup>. Futuros trabajos deberían enfocarse a estudiar la epidemiología de esta parasitosis en la región con el fin de poder proponer estrategias de prevención y/o control que permitan evitar la ocurrencia de brotes.

## AGRADECIMIENTOS

Trabajo financiado por Sistema Integrado Regional de Salud Animal (SIRSA), INTA PE1115055, INTA Pret 1281102 y PROFEDER 728120.

## REFERENCIAS

- Jubb KVF, Kennedy PC, Palmer CC. Chapter I. The Alimentary System, Volume 2. En: Pathology of domestic animals. Ed. Elsevier Science, USA. 1993, pg 300-303
- Andrews AH. Some aspects of coccidiosis in sheep and goats. Small Rumin Res 2013; 110: 93-95
- Ruiz A, González JF, Rodríguez E, Martín S, Hernández YI, Almeida R y col. Influence of climatic and management factors on *Eimeria* infections in goats from semi-arid zones. J Vet Med 2006; 53: 399-402
- Villagra S, Easdale M, Bolla D. Efectos de la sequía sobre la situación de la ganadería extensiva de la provincia de Río Negro. INTA EEA Bariloche Comunicación Técnica SPES. 2008;223
- Giraud C, Villar L, Garramuño JM, Giovannini N, Cancino AK, Zimmerman M y col. Manejo del ganado en INTA Pilcaniyeu durante la erupción de volcán Puyehue. XXXV Congreso de Asociación Argentina de Producción Animal, 2012, Resumen NA70, pg.190, Córdoba, Argentina
- Robles CA, Olaechea FV. Salud y enfermedades de la majada. En: Ganadería ovina sustentable en la Patagonia Austral. Ed. INTA. 2001, pg.228
- Bran D, Ayesa J, López C. Regiones ecológicas de Río Negro. INTA EEA Bariloche Comunicación Técnica de Relevamiento Integrado 59. 2000; pg: 8
- Ministry of Agriculture, Fisheries and Food (MAFF), UK. Manual of Veterinary Parasitological Laboratory Techniques. 1986, pg.1-160
- Bedotti DO, Rossanigo CE. En: Manual de reconocimiento de enfermedades del caprino. Ed. INTA. 2011; ISSN 0325-2132. pg 9
- Cafrune MW. Epidemiología de las coccidiosis (*Protozoa: Eimeriidae*) en caprinos lecheros del Noroeste Argentino. 2007; Tesis de Maestría. Facultad de Ciencias de la Salud. Universidad Nacional de Salta
- Martínez A, Bincaz, J, Brihuega B, Sheridan M, Mozgovej M, Parreño V y col. Relevamiento sanitario en caprinos en una zona de peri-valle de la provincia de Río Negro, Argentina. Vet Arg 2013; 303:1-9
- Chartier C, Paraud C. Coccidiosis due to *Eimeria* in sheep and goats, a review. Small Rumin Res 2012; 103: 84-92
- Young M, Alley ML, Foster DM, Smith GW. Efficacy of amprolium for the treatment of pathogenic *Eimeria* species in Boer goat kids. Vet Parasitol 2011; 178: 346-349
- Sharif MAM, Alagab MMA, Eldaghayes IM, Kammon AM, Dayhum AS. Caprine Coccidiosis: An outbreak in the Green Mountain in Libya. J. Vet. Med. Animal Health 2015; 7: 229-233
- Foreyt WJ. Coccidiosis and cryptosporidiosis in sheep and goats. Vet Clin North Am Food Anim Pract 1990; 6: 655-670
- Mohammed RA, Idris OA, El Sanousi SM, Abdelsalam EB. The effect of coccidian infection on the gut microflora of Nubian goat kids. Dtsch Tierarztl Wochenschr 2000; 107: 389-428
- Aumont G, Yvoré P, Esnault A. Experimental coccidiosis in goats. 1. Experimental model. Effects of parasitism on the feeding behaviour and the growth of animals; intestinal lesions. Ann Rech Vet 1984; 15: 476-473
- Bakunzi FR, Thwane SN, Motseia LE, Dzoma BM. Diversity and seasonal occurrence of *Eimeria* species in a mixed flock of communally reared sheep and goats in Mafikeng in the North West Province, South Africa. J S Afr Vet Assoc 2010; 81:148-150
- Wright SE, Coop RL. Cryptosporidiosis and coccidiosis. En: Diseases of sheep, fourth ed. Blackwell Publishing, Oxford, UK, 2007, pg.179-185