



FAVE Sección Ciencias Veterinarias
ISSN: 1666-938X
ISSN: 2362-5589
favecv@gmail.com
Universidad Nacional del Litoral
Argentina

Descripción de un caso de Síndrome del Intestino Hemorrágico en una vaca lechera en Argentina

Micheloud, José Carlos
Laura Sabrina, Aguirre
Avellaneda-Cáceres, Agustín
Rodríguez, Jennifer
Sandoval, Gabriel Virginia
Colque-Caro, Luis Adrián
Micheloud, Juan Francisco

Descripción de un caso de Síndrome del Intestino Hemorrágico en una vaca lechera en Argentina
FAVE Sección Ciencias Veterinarias, núm. 22, 2023
Universidad Nacional del Litoral

Disponible en: <https://www.redalyc.org/articulo.oa?id=617774560002>

DOI: <https://doi.org/10.14409/favecv.2023.22.e0013>



Esta obra está bajo una Licencia Creative Commons Atribución-CompartirIgual 4.0 Internacional.

Informe de caso

Descripción de un caso de Síndrome del Intestino Hemorrágico en una vaca lechera en Argentina

Case description of Bowel Hemorrhagic Syndrome in a dairy cow in Argentina

José Carlos Micheloud

Profesional de la actividad privada, Argentina

Aguirre Laura Sabrina

Área de Sanidad Animal Dr. Bernardo Jorge Carrillo - Instituto de Investigación Animal Chaco Semiárido (sede Salta) - Instituto Nacional de Tecnología Agropecuaria (INTA) / Consejo Nacional de Investigaciones Científicas y Técnicas (CONICET) - Facultad de Ciencias Agrarias y Veterinarias - Universidad Católica de Salta, Argentina

Agustín Avellaneda-Cáceres

Área de Sanidad Animal Dr. Bernardo Jorge Carrillo - Instituto de Investigación Animal Chaco Semiárido (sede Salta) - Instituto Nacional de Tecnología Agropecuaria (INTA) / Consejo Nacional de Investigaciones Científicas y Técnicas (CONICET) - Facultad de Ciencias Agrarias y Veterinarias - Universidad Católica de Salta, Argentina

Jennifer Rodríguez

Universidad de los Llanos, Colombia

Gabriel Virginia Sandoval

Área de Sanidad Animal Dr. Bernardo Jorge Carrillo - Instituto de Investigación Animal Chaco Semiárido (sede Salta) - Instituto Nacional de Tecnología Agropecuaria (INTA) / Consejo Nacional de Investigaciones Científicas y Técnicas (CONICET) - Facultad de Ciencias Agrarias y Veterinarias - Universidad Católica de Salta, Argentina

Luis Adrián Colque-Caro

Área de Sanidad Animal Dr. Bernardo Jorge Carrillo - Instituto de Investigación Animal Chaco Semiárido (sede Salta) - Instituto Nacional de Tecnología Agropecuaria (INTA) / Consejo Nacional de Investigaciones Científicas y Técnicas (CONICET) ., Argentina

Juan Francisco Micheloud

Área de Sanidad Animal Dr. Bernardo Jorge Carrillo - Instituto de Investigación Animal Chaco Semiárido (Sede Salta) - Instituto Nacional de Tecnología Agropecuaria (INTA) / Consejo Nacional de Investigaciones Científicas y Técnicas (CONICET) - Facultad de Ciencias Agrarias y Veterinarias - Universidad Católica de Salta, Argentina

micheloud.juan@inta.gob.ar

DOI: <https://doi.org/10.14409/favecv.2023.22.e0013>

Recepción: 30 Enero 2023
Aprobación: 28 Marzo 2023



Acceso abierto diamante

Resumen

El Síndrome del Intestino Hemorrágico es una enfermedad intestinal altamente fatal y recientemente observada en las vacas lecheras. En este trabajo se describe un caso de SHB diagnosticado en un tambo de la provincia de Córdoba. Una vaca lechera adulta muerta súbitamente, fue estudiada y diagnosticada con este síndrome. Los exámenes patológicos revelaron un hematoma yeyunal, intra-mural, con necrosis isquémica de algunas áreas de la mucosa y obstrucción luminal. La capa mucosa estaba desprendida de la pared intestinal con abundante presencia de sangre en la submucosa. Aunque la etiología de este síndrome sigue en estudio y aún existen muchas interrogantes al respecto, la identificación de esta enfermedad alerta sobre su presencia de Argentina.

Palabras clave: hematoma yeyunal, enteritis hemorrágica, enteritis clostridial.

Abstract

Hemorrhagic Bowel Syndrome (HBS) is a newly emerging, highly fatal intestinal disease of adult dairy cows. This paper describes a case of HBS diagnosed in a dairy farm from the Cordoba province. An adult dairy cow sudden dead, was studied and diagnosed as HBS. Pathological examinations revealed a focal large intramural small-intestinal hematoma with necrosis, resulting in luminal obstruction. The mucosal layer in the lesions was detached from the intestinal wall, and there were hemorrhagic changes in the submucosal intestine. Although the etiology of this syndrome remains under study and there are still many questions about it, the alert presence of this disease in a dairy herd in Argentina.

Keywords: hemorrhagic enteritis, Clostridium, intramural hematoma.

INTRODUCCIÓN

El Síndrome Intestino Hemorrágico es una enfermedad aguda intestinal fatal emergente en vacas lecheras adultas en EEUU y otros países europeos (Dennison et al., 2002; De Jonge et al., 2023). Esta enfermedad fue descrita por primera vez hace unos 30 años en los Estados Unidos (Anderson 1991). Normalmente los casos son aislados, aunque en algunos rodeos puede afectar a varios animales a la vez (Peek et al., 2009). EL SHB también ha sido llamada síndrome de hematoma yeyunal, enteritis hemorrágica o enteritis clostridial (Dennison et al., 2002, Peek et al., 2009)

El diagnóstico de SHB se basa en identificar una enteritis hemorrágica severa caracterizada por la presencia de un segmento intestinal de color rojo, totalmente obliterado por la presencia de un coágulo en su interior (Owaki et al., 2005). Sus causas y patogenia permanecen bajo estudio en la actualidad y no se ha podido identificar ningún factor predisponente consistente (Berghaus et al., 2005; Adaska et al., 2014; De Jonge et al. 2023). Varios agentes infecciosos han sido descartados y aunque alguna bibliografía menciona *Clostridium perfringens* tipo A como posible causa, los hallazgos aún no son concluyentes (Dennison et al., 2005).

El objetivo de este trabajo es describir un caso de Síndrome del Intestino Hemorrágico en un rodeo de leche de la provincia de Córdoba, Argentina. Destacándose los hallazgos clínicos y patológicos de la enfermedad. Debemos considerar que este caso, es el primer informe de esta afección a nivel nacional según la bibliografía consultada.

DESCRIPCIÓN DEL CASO

El caso ocurrió en agosto de 2022, en un establecimiento lechero próximo a la localidad de Devoto, provincia de Córdoba. El rodeo estaba compuesto por unas 100 vacas (65 en ordeño), de raza Holstein y de unos 25 litros promedio día/animal. El sistema productivo era de tipo semi-intensivo caracterizado por pastoreo directo de alfalfa o verdes de invierno y una alta tasa suplementación con silo de maíz (12 kg / animal), rollo de alfalfa molido (6 kg/animal), maíz en grano entero (3 kg/animal) y sales minerales (350 g/ animal). Motivó la consulta del veterinario asesor la muerte repentina de una vaca adulta de unos 4 años de edad cursando una preñez de unos 3 meses que llevaba 150 DEL (días en leche). Según los datos anamnésticos, hasta el día de ordeño previo a la muerte, el animal no presentó signos que sugieran evidencia de enfermedad. A la necropsia del animal, se observó buen estado general destacándose una yeyunitis necro-hemorrágica segmentaria de unos 40 cm de largo del intestino delgado con la formación de un coágulo de sangre intra-luminal que copiaba la forma del intestino con obliteración completa. Histopatológicamente, se observó que la mucosa estaba comprimida y separada de la submucosa por la hemorragia masiva localizada en la submucosa (Fig. 1C). Adicionalmente se encontró abundante hemorragia en el lumen del intestino. En algunas áreas adyacentes al hematoma se observó necrosis coagulativa isquémica de la mucosa entérica y en otras se encontraban intactas. Adicionalmente, se identificó la presencia de trombos e infiltración severa de neutrófilos, eosinófilos y se encontraron linfocitos en la submucosa y lámina propia. La línea de demarcación entre las áreas afectadas e intactas estaba claramente desprendida. En los vasos sanguíneos de la submucosa se observó necrosis fibrinoide con infiltrado neutrofilico de las paredes vasculares, en las capas o partes de la submucosa adyacente al hematoma (Fig. 1D).

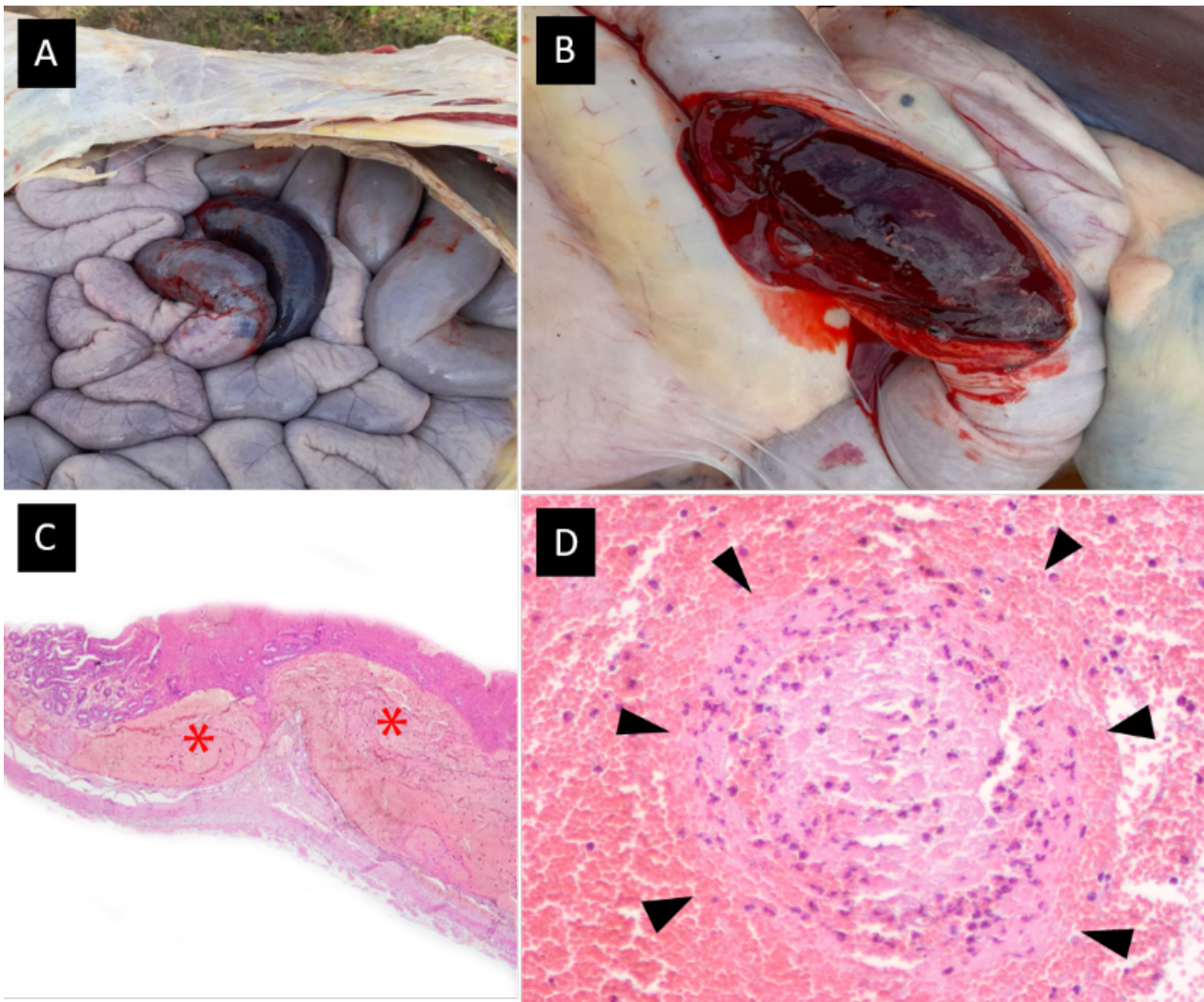


Fig. 1. A. Hemorragia intestinal severa comprometiendo un segmento del yeyuno. B- Formación de un extenso hematoma intramural que obstruye la luz intestinal. C- Micro-sección transversal de la lesión intestinal donde se puede observar extensa hemorragia (asterisco) por debajo de la mucosa intestinal (H&E, 10X). D- Necrosis fibrinoide de la pared vascular (flechas) en la submucosa de la lesión (H&E, 40X).

DISCUSIÓN

Desde hace un par de décadas una de las grandes problemáticas de los rodeos lecheros a nivel nacional es la baja longevidad (2-3 lactancias/vaca) de los vientres como resultado de las altas tasas de mortalidad y descarte de vacas adultas registrados (Suarez et al., 2015). Ambas problemáticas acortan la vida útil de los vientres y comprometen el crecimiento a corto y mediano plazo de los rodeos (Rubio et al., 2016). Por este motivo, es fundamental conocer cuáles son las principales causas de muerte y descarte para tomar medidas de control adecuadas y así reducir estas tasas. Por lo antes dicho es indispensable avanzar en el diagnóstico de las causas de muerte en vacas adultas en los rodeos lecheros. Según información aportada por el programa CLAVES (2009), más de un 60% de los diagnósticos de muerte en vacas lecheras permanecen indeterminados. Esta problemática también es reconocida a nivel internacional y se debe a que existe poco hábito de hacer necropsia sistematizada en los establecimientos (Mc Connel et al., 2008).

El "SHB" es una afección de creciente aparición en E.E.U.U caracterizada por la presencia de una enteritis necro-hemorrágica segmental de curso agudo o sobreagudo generalmente mortal (Dennison et al., 2002; Peek et al., 2009; Adaska et al., 2014). Este trastorno normalmente ocurre durante los primeros 3 meses posparto (Berghaus et al., 2005). Es así, que se presume que el estrés fisiológico asociado al pico de lactancia puede estar involucrado con la presentación de este cuadro (Forsberg & Wang 2006). En este caso, la vaca afectada ya había pasado el periodo de mayor riesgo y llevaba unos 5 meses en lactancia. Sin

embargo, en un trabajo reciente De Jonge et al., (2023), mencionan la ocurrencia de casos de hasta 336 días posparto.

En el SHB clásicamente se observa una hemorragia intestinal que suele afectar un segmento relativamente corto de intestino delgado capaz de generar fenómenos obstructivos (Dennison et al., 2002; Owaki et al., 2015). Dichas lesiones fueron identificadas en el caso aquí descrito y el diagnóstico de la enfermedad se basó en estos hallazgos. Histológicamente se evidenció una enteritis hemorrágica severa con vasculitis necrotizante y la formación de hematomas submucosos en la pared intestinal tal como se describe en la bibliografía (Adaska et al., 2014; Owaki et al., 2015; De Jonge et al., 2023).

Debido a la naturaleza de las lesiones antes descritas, las vacas afectadas por “SHB” se debilitan rápidamente debido a hemorragia masiva y la obstrucción intestinal (Peek et al., 2009). Por este motivo, el cuadro suele ser agudo o sobreagudo y rara vez se identifican signos clínicos, eventualmente algún animal puede presentar un cuadro de cólico y melena (Dennison et al., 2002). En el caso aquí presentado, el animal fue encontrado muerto sin evidencias de enfermedad previa.

Si bien algunos autores señalan la posibilidad de *Cl. perfringens* tipo A intervenga en el desarrollo de la enfermedad, los estudios al respecto son contradictorios (Dennison et al., 2005; Forsberg & Wang, 2006; Peek et al., 2009; Adaska et al., 2014; De Jonge et al., 2023). Por lo pronto, correspondería ser cauteloso en atribuirle el origen de esta enfermedad a este agente. Debemos recordar, que *Cl. perfringens* tipo A es un germen ubicuo que se encuentra normalmente en el tracto digestivo de los rumiantes sin ocasionar problemas clínicos; es así que su sola presencia no puede ser considerada un hallazgo de relevancia diagnóstica (Uzal 2016). Por este motivo, los estudios bacteriológicos, no ofrecen mayores resultados al momento de efectuar el diagnóstico de esta enfermedad.

El SHB, ocurre comúnmente como una enfermedad ocasional en rodeos lecheros intensivos, aunque algunas veces pueden verse afectadas varias vacas en un período de tiempo relativamente corto (Peek et al., 2009). En este establecimiento no existían antecedentes de la enfermedad y luego de la muerte del animal bajo estudio no ocurrieron nuevos casos. Algunos trabajos señalan que un factor común en este síndrome es el consumo de dietas altas en energía y bajas en fibra (Berghaus et al., 2005). En el caso presentado en este trabajo, no es posible vincular la alimentación con la presencia de la enfermedad.

Avanzar en el conocimiento de las afecciones que ocasionan muerte en vacas adultas es sumamente importante para poder establecer medidas correctivas que permitan bajar las tasas de mortalidad observadas en los rodeos lecheros, tal como lo menciona Mc Connel et al., (2008) en EEUU. Según la bibliografía consultada, este registro de “SHB” es el primero caso descrito en nuestro país. Es así que esta enfermedad deba ser tenida en cuenta por los veterinarios de campo en casos de muerte súbita en vacas adultas en sistemas intensivos o semi-intensivos de producción de leche.

BIBLIOGRAFÍA.

- Adaska JM, Aly SS, Moeller RB, Blanchard PC, Anderson M, Kinde H, Uzal F. 2014. Jejunal hematoma in cattle: a retrospective case analysis. *J. Vet. Diag. Inv.* 26: 96-103.
- Anderson BC. 1991. Point-source haemorrhages in cows. *Vet. Rec.* 128:619-620.
- Berghaus RD, McCluskey BJ, Callan RJ. 2005. Risk factors associated with hemorrhagic bowel syndrome in dairy cattle. *J. Am. Vet. Med. Assoc.* 226: 1700-1706.
- CLAVES (Programa). 2009. Programa de asociación técnica AACREA, Elanco e INTA. <http://www.pmplaserenisima.com.ar:8090/Images/comunicados/noticias/Reporte%20final%20Claves>
- De Jonge B, Pardon B, Goossens E, Van Immerseel F, Vereecke N, Pas ML, Callens J, Caliskan N, Roels S, Chiers K. 2023. Hemorrhagic bowel syndrome in dairy cattle: Gross, histological, and microbiological characterization. *Vet. Path.* 60: 235-244.
- Dennison AC, Van Metre DC, Callan RJ, Dinsmore P, Mason GL, Ellis RP. 2002. Hemorrhagic bowel syndrome of adult dairy cattle: 22 cases (1997-2000). *J. Am. Vet. Med. Assoc.* 221:686-689.
- Dennison AC, Van Metre DC, Morley PS, Callan RJ, Plampin EC, Ellis RP. 2005. Comparison of the odds of isolation, genotypes, and in vivo production of major toxins by *Clostridium perfringens* obtained from the gastrointestinal tract of dairy cows with hemorrhagic bowel syndrome or left-displaced abomasum. *J. Am. Vet. Med. Assoc.* 227: 132-138.
- Forsberg NE, Wang Y. 2006. Nutrition and immunity in dairy cattle: implications to hemorrhagic bowel syndrome. In *Proceedings Mid-South Ruminant Nutritional Conference* (pp. 11-20).
- McConnel FB, Garry JE, Lombard JA, Kidd AE, Hill DH, Gould J. 2008. A necropsy-based descriptive study of dairy cow deaths on a Colorado dairy. *C. S. Dairy. Sci.* 92:1954-1962.
- Owaki S, Kawabuchi S, Ikemitsu K, Shono H, Furuoka H. 2015. Pathological findings of hemorrhagic bowel syndrome (HBS) in six dairy cattle cases. *J. Vet. Med. Sci.* 14: 879-881.
- Peek SF, Santschi EM, Livesey MA, Prichard MA, McGuirk SM, Brounts SH. 2009. Edwards RB. Surgical findings and outcome for dairy cattle with jejunal hemorrhage syndrome: 31 cases (2000-2007). *J. Am. Vet. Med. Assoc.* 234: 1308-1312.
- Rubio NE, Andere CI, Rodríguez EM, Maizon DO, Casanova DE. Factores que afectan la longevidad en bovinos lecheros Holando argentino. 39º Congreso Argentino de Producción Animal, Tandil, Argentina. 2016; 6, 36: 148.
- Suarez VH, Martínez GM. 2015. Características y Problemáticas Productivas – Sanitarias de la Lechería del Valle de Lerma (Salta). INTA Ediciones, Col. Investigación, desarrollo e innovación. 66 p. ISBN 978-987-521-670-9.
- Uzal F. Diseases produced by *Clostridium perfringens* type A in mammalian species Cap. 8. In: *Clostridial Diseases of Animals*, First Edition. Francisco A. Uzal, J. Glenn Songer, John F. Prescott and Michel R. Popoff. © 2016 John Wiley & Sons, Inc. Publicado 2016 por John Wiley & Sons, Inc