

Bronconeumonía en corderos.

Agustin Martinez¹, Romina Apostolo², Carlos Robles¹

Caso diagnóstico

Resumen

Se describe un caso de bronconeumonía en corderos estabulados en Trevelín, provincia de Chubut. En los días previos se observaron corderos con tos y moco. En el animal necropsiado, se observaron los lóbulos apicales firmes y hepatizados. Microscópicamente se observó necrosis y en luz alveolar se distinguían células inflamatorias con forma de "grano de avena". Desde zonas afectadas se aisló *Mannheimia haemolytica*. Si bien es frecuente el diagnóstico de esta enfermedad en bovinos, a nivel nacional son escasos los reportes en pequeños rumiantes. **Palabras clave:** *Sistemas intensivos; Neumonía; Mannheimia haemolytica; Ovinos; Patagonia.*

Summary

A case of bronchopneumonia in stabled lambs in Trevelin, Chubut province, is described. Lambs with cough and mucus secretion were observed in the previous days. The apical lobes were firm and hepatized in the necropsied animal. Microscopically, necrosis and degenerated neutrophils like "oat-shaped cells" were observed in the alveolar lumen. *Mannheimia haemolytica* was isolated from affected areas of the lungs. Although the diagnosis of this disease is frequent in cattle, reports in small ruminants are scarce at national level.

Keywords. *Intensive systems; Pneumonia, Mannheimia haemolytica; Sheep; Patagonia.*

¹Grupo Salud Animal – SIRSA (Sistema Regional de Salud Animal), INTA EEA Bariloche.

²Grupo de Producción Animal, INTA EEA Esquel.

Introducción

La neumonía bacteriana en ovinos es una de las principales causas de mortandad en los sistemas de cría intensivos y engorde en otras regiones del mundo (Smith, 2010). A nivel nacional, si bien los productores de diferentes regiones del país consideran de importancia los problemas respiratorios en ovinos (Suarez et al., 2011), son escasos los reportes que confirman la presencia de esta enfermedad en esta especie (Arrigo et al, 1984; Margineda et al., 2015). Ante el crecimiento sostenido que están teniendo los sistemas de intensificación en la producción ovina a nivel nacional, se considera oportuno brindar información sobre esta enfermedad.

Presentación del caso

El caso ocurrió en un engorde ovino ubicado en Trevelín, provincia de Chubut. El engorde se llevaba adelante en un corral techado con piso de concreto y estaba compuesto por 24 corderos Texel de 10 meses de edad alojados en 6 bretes de 18 m² cada uno. Diez días luego del encierre, en el mes de agosto, un animal muere de manera aguda.

La sintomatología que se observó en los días previos consistió en tos y moco. Los animales habían recibido doble dosis de vacuna contra enfermedades clostridiales y fueron desparasitados contra *Fasciola hepatica* antes del ingreso al corral. La dieta estaba compuesta por un balanceado comercial con sal y pellet de alfalfa y agua a voluntad. Debido al consumo del alimento con sal, los animales tomaban mayor cantidad de agua y en consecuencia orinaban mucho. El corral donde se encontraban los animales estaba barroso por el acumulo de materia fecal y orina.

Se realizó la necropsia del cordero y se determinó que los pulmones estaban aumentados en volumen y sin colapsar. Los lóbulos apicales de ambos pulmones y el accesorio del pulmón derecho estaban firmes y hepatizados. En el tórax había abundante cantidad de líquido serosanguinolento.

Se tomaron muestras de pulmón para estudios histopatológicos y cultivo microbiológico. Al microscopio se observó intensa hiperemia con zonas hemorrágicas, necrosis y presencia de un fluido proteináceo rosa-

pálido llenando los alveolos. En algunas áreas del corte las lesiones consolidadas mostraban un exudado celular acompañando la congestión y en la luz alveolar se distinguían células inflamatorias con forma de "grano de avena". En bronquios y bronquiolos se observó necrosis del epitelio e infiltrado celular. Estas lesiones sumadas al aislamiento de *Mannheimia haemolytica* por cultivo microbiológico, confirman que la muerte del animal fue por Bronconeumonía.



Figura 1. Corderos hacinados en corral sucio y húmedo.

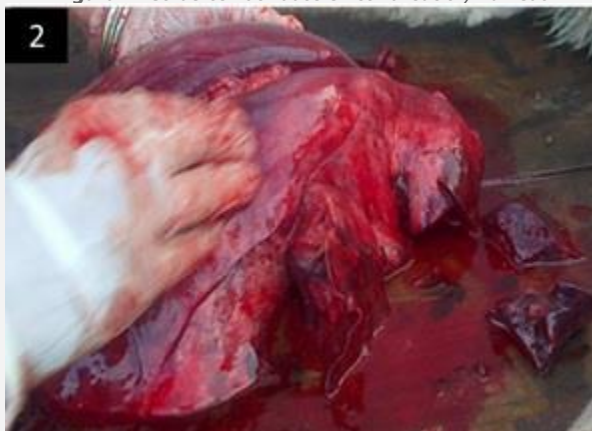

Figura 2. Los pulmones estaban aumentados de tamaño, congestivos y áreas de hepatización en lóbulos craneoventrales.

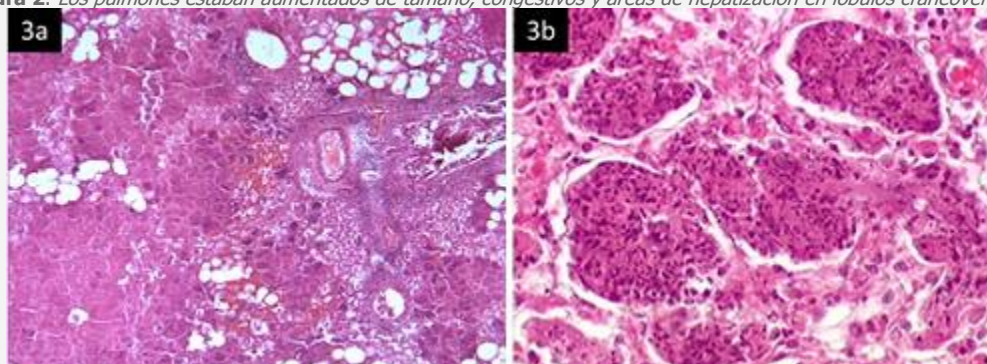


Figura 3. Corte histológico del pulmón. a) Nótese las áreas de necrosis, hemorragias e infiltración celular. b) A mayor aumento, pueden observarse las células con forma de "grano de avena" llenando la luz alveolar.

Conclusiones

La Bronconeumonía es una enfermedad causada por la infección mixta de ciertos virus y la bacteria *Mannheimia haemolytica*. Esta bacteria es flora normal del tracto respiratorio alto de los ovinos, sin embargo, bajo determinadas circunstancias puede invadir los pulmones produciendo una bronconeumonía fibrinopurulenta de curso agudo o crónico. Como causas predisponentes se citan el transporte, humedad, hacinamiento, stress e infección previa por determinados virus respiratorios como los Vírus de la parainfluenza 3 (PI-3), Virus respiratorio sincitial y/o Adenovirus (Cutlip et al., 1993). Si la infección bacteriana no se controla y la lesión que se produce afecta un porcentaje considerable del pulmón, es muy factible que el animal muera. En los animales afectados, se pueden observar síntomas como fiebre, tos, descarga de moco verdoso por las fosas nasales y disnea con respiración dificultosa. Si bien la enfermedad afecta a ovinos de todas las categorías, los animales jóvenes son los más susceptibles.

Se hipotetiza que el presente caso ocurrió debido a que los corderos habían sido trasladados del potrero en que se encontraban pastoreando, a un corral donde se incrementó la densidad de animales por metro de superficie aumentando la tasa de contacto, que sumado al cambio de la alimentación, generaron una situación de estrés. Por otra parte, los corrales estaban sucios por acumulación de materia fecal y orina, lo que suele generar irritación de las vías respiratorias favoreciendo la presentación de problemas respiratorios.

Debido a que en el país no existen vacunas contra la neumonía ovina, se debe tratar de prevenir la enfermedad evitando que se generen las situaciones que predisponen a la enfermedad, tanto de estrés como ambientales y de manejo. Para ello se recomienda armar los lotes de engordes con animales de similar edad y/o peso vivo, evitar la mezcla de animales de diferentes orígenes en un mismo corral y procurar que los corrales tengan una superficie adecuada, construidos sobre terreno elevado para evitar el encharcamiento, buena ventilación y con un espacio cubierto para el resguardo de la lluvia y el sol. La observación continua del comportamiento de los animales, permitirá detectar en forma temprana los animales que empiezan con algún signo clínico de la enfermedad. Si se observa un animal afectado se recomienda aislarlo, intentar realizar el diagnóstico de la enfermedad y posteriormente tratarlo con antibióticos, teniendo en cuenta la cepa actuante. De ser posible, es recomendable realizar, además del diagnóstico etiológico, un antibiograma para determinar el antibiótico de elección.

Referencias.

- Arrigo, JL; Terzolo, HR; Casaro, A; Villar, J. (1984). Neumonía enzoótica ovina. Revista Medicina Veterinaria. Vol. 65 Nº2.
- Cutlip, RC; Lehmkuhl HD; Brogden KA (1993). Chronic effects of coinfection in lambs with parainfluenza-3 virus and *Pasteurella haemolytica*. Small Ruminant Research. 11:171-178.
- Margineda, C; Liguori, E; Bessone, F; Zielinski, G. (2015). Brote de Manheimiosis neumónica en ovinos en la región centro de Argentina: Descripción de un caso. 9º SFCLD.
- Smith, BP. (2010). Large Animal Internal Medicine. Elsevier ISBN: 978-0-323-04297-0.
- Suarez, V.H., Buseti M.R., Ortellado Real, M. (2011). Prevalencia de enfermedades y manejo sanitario de la producción ovina para lana y carne en La Pampa. Veterinaria Argentina, Vol XXVIII Nº 284.