

Artículo original

Quistes mandibulares odontogénicos en ovinos Merino de la Patagonia Argentina

Carlos Robles^{1*}; Marcelo Aguilar²; Agustín Martínez¹¹ Grupo de Salud Animal, Instituto Nacional de Tecnología Agropecuaria (INTA), CC: 277 (8400) Bariloche, Prov. de Río Negro, Argentina² Agencia de Extensión Rural, Instituto Nacional de Tecnología Agropecuaria (INTA), San Julián, Prov. de Santa Cruz, Argentina

* e-mail: robles.carlos@inta.gob.ar

(Recibido 23 de enero 2018; aceptado 25 de abril 2018)

RESUMEN

Se investigó la aparición de una enfermedad en un establecimiento de cría de ovinos Merino caracterizada por la presencia de una masa deformante de 3 a 12 cm de diámetro ubicada en la unión anterior de ambas ramas del hueso maxilar inferior. De un total de 10317 ovinos examinados 113 (1,1%) presentaban la lesión descrita. Al corte de dichas tumoraciones, se pudo comprobar que se trataba de quistes huecos, de paredes gruesas, de consistencia ósea o cartilaginosa, y que contenían en su interior líquido acuoso o material pastoso color blanquecino. Los quistes estaban revestidos internamente por un epitelio escamoso estratificado, compuesto por una capa basal, una espinosa y una delgada capa de queratina. Se concluye que las lesiones descritas corresponden a quistes odontogénicos, similares a los reportados anteriormente por otros autores en Escocia, Nueva Zelanda y Australia. Este constituye el primer reporte de esta enfermedad en ovinos de la Argentina.

Palabras clave: quistes odontogénicos, mandíbula, ovinos, enfermedad, Patagonia

INTRODUCCIÓN

La ganadería de la provincia de Santa Cruz está basada en la cría extensiva de ovinos sobre pastizales naturales. En la zona Norte y Centro predomina la raza Merino, mientras que en el sur, principalmente en el departamento de Guer Aike, predominan las razas Corriedale, Merino Multipropósito y cruza carniceras¹.

En la región Patagónica, todos los años hacia fines del verano se realiza el refugio de animales de la majada. Las principales causas de descarte son edad avanzada y desgaste dentario prematuro, que dificultan la cosecha del forraje y una apropiada alimentación. También son causales de descarte defectos congénitos, defectos adquiridos y lesiones que quedan como secuelas de diferentes enfermedades como mastitis en hembras o epididimitis y orquitis en machos^{2,3}.

A partir de un aumento del porcentaje de refugio en ovinos Merino en un establecimiento ganadero cercano a la localidad de San Julián, provincia de Santa Cruz, por la

ABSTRACT

Odontogenic jaw cysts in Merino sheep from Patagonia, Argentina

The occurrence of a disease in a Merino sheep breeding farm characterised by the presence of a deforming mass located in the anterior junction of both branches of the lower jaw bone, 3 to 12 cm in diameter, was investigated. Out of 10317 sheep examined, 113 (1.1%) presented the described lesion. The cut surface of these tumours showed hollow cysts, with thick walls, bony or cartilaginous consistency, containing a whitish, watery or pasty content inside. The cysts were internally lined by a stratified squamous epithelium, composed of a basal and spinous layers covered by a thin layer of keratin. It is concluded that the lesions described correspond to odontogenic cysts, similar to those reported by other authors in Scotland, New Zealand and Australia. This is the first report of this disease in sheep in Argentina.

Key words: odontogenic cysts, jaw, sheep, disease, Patagonia

aparición de una enfermedad caracterizada por la presencia de una masa deformante en el hueso maxilar inferior, se llevó adelante una tarea de investigación diagnóstica del caso a fin de caracterizar el problema, definir la etiología e intentar ofrecer una solución al productor.

PRESENTACIÓN DEL CASO

El establecimiento problema, dedicado a la cría de ovinos, está ubicado en la Meseta Central Santacrucense (MCS) en el departamento de Magallanes (-48°85'S -67°58'O), provincia de Santa Cruz, Argentina. Esta área se caracteriza por una vegetación de arbustos bajos, escasa cobertura vegetal, suelos con bajos contenidos de materia orgánica y una receptividad promedio de 0,10 a 0,15 Equivalente Ovino Patagónico por hectárea⁴.

El establecimiento tiene una superficie de 120.000 ha y al momento del presente trabajo tenía 10317 ovinos, que pastoreaban distribuidos en 10 potreros, ocupando una superficie de 63.071 ha (Tabla 1).

Al momento de la esquila, se revisaron todos los animales y se apartó un total de 113 ovinos afectados por la enfermedad en cuestión. Los animales se clasificaron por edad y por potrero donde estaban pastoreando.

De los 113 animales afectados se seleccionaron tres machos adultos y una hembra joven con las lesiones características de la enfermedad. Los cuatro animales fueron revisados clínicamente y posteriormente fueron faenados por personal del establecimiento, con destino a consumo. Una vez finalizada la faena se procedió a la toma de muestras para estudios posteriores. Se tomaron muestras de la pared de los quistes que se conservaron en una solución de formol buferado al 10% para su fijación. Posteriormente las muestras fueron sumergidas en una solución de ácido nítrico al 8% hasta lograr una completa descalcificación. Finalmente fueron embebidas en parafina,

cortadas a 5 µm y teñidas con Hematoxilina y Eosina. También se tomaron muestras del contenido de los quistes mediante hisopados y jeringa para cultivos bacteriológicos. Las muestras fueron sembradas en agar sangre e incubadas a 37°C por 72 horas.

A partir de los hallazgos en este establecimiento se recolectó información en otros 11 establecimientos ovejeros de la zona, en la época de revisión clínica de los carneros, a fin de recabar información sobre la presencia de la enfermedad en esas majadas.

Con la información obtenida de la revisión clínica se realizó un análisis de los datos utilizándose el programa MedCalc (© 1993-2016 MedCalc Software bvba, Bélgica) a fin de calcular las odds ratio de posibles factores de riesgo respecto a la presentación de la enfermedad en la población bajo estudio.

Tabla 1: Cantidad de potreros, carga animal y cantidad y porcentajes de animales sanos y enfermos

Potrero	Superficie del potrero (ha)	Cantidad de animales	ha por animal	Categorías				total animales afectados	% animales afectados
				ovejas	carneros	capones	borregas /os		
1	2840	481	5,9	460	21			5	1
2	3962	677	5,9			677		14	2,1
3	2469	1100	2,3	1050	50			15	1,4
4	13601	1200	11,3	5	113	829	253	13	1,1
5	5884	1225	4,8				1225	0	0
6	7985	1002	8	952	50			19	1,9
7	8461	1111	7,6	1055	56			14	1,3
8	6233	905	6,9	860	45			5	0,6
9	7767	1805	4,3	1715	90			18	1
10	3842	811	4,7	771	40			10	1,2
Total	63071	10317	6,1*	6868	465	1506	1478	113	1,1*

*promedio

RESULTADOS

Tras la anamnesis del caso se pudo determinar que del total de 10317 animales, 113 estaban afectados, representando una tasa de incidencia de la enfermedad del 1,1%. El total de los animales afectados eran ovinos de raza Merino y estaban pastoreando sobre campo natural, sin recibir suplemento alimenticio alguno.

En la Tabla 1, se puede observar en detalle la cantidad total de animales sanos y enfermos por potrero, el porcentaje y categoría de afectados por potrero, y la carga animal por hectárea.

Se analizó la distribución de los casos según las categorías existentes en el establecimiento, observándose que el mayor porcentaje de afectados correspondió a la categoría capones y la menos afectada a las categorías borregos y borregas. Los resultados pueden observarse en la Tabla 2.

En las tablas 3a y 3b pueden observarse los resultados

tras analizar la presentación de la enfermedad según el sexo y según la edad de los animales afectados.

Cuando se calcularon las odds ratio para estos datos, resultó que los machos tendrían 1,93 ($p=0,0010$) más chances de enfermar que las hembras y que los adultos tendrían 9,28 ($p=0,0018$) más chances de enfermedad que los jóvenes.

Los animales presentaban un estado de salud normal, con buena condición corporal, estaban vivaces, comían y tomaban agua. A la revisión clínica, en todos ellos se observó una tumoración única ubicada en la unión anterior de ambas ramas del hueso maxilar inferior, generalmente por debajo de los dientes incisivos, siendo el tamaño de las mismas de 3 a 12 cm de diámetro (Figuras 1a y 1b). Al tacto no presentaban dolor. De la información recopilada se pudo determinar que los quistes son de desarrollo lento y que no generan mortandad de animales.

Al revisarles la boca se pudo constatar que los dientes

Tabla 2: Total de animales por categoría y cantidad y porcentajes de animales afectados respecto al total de su categoría

	Totales	N° Afectados	% Afectados
Borregas/os	1478	2	0,1
Ovejas	6868	74	1,1
Carneros	465	6	1,3
Capones	1506	31	2,1
Totales	10317	113	1.1*

*promedio

incisivos estaban distribuidos en forma desordenada sobre la tumoración, notándose en algunos casos la pérdida de algunas piezas dentales (Figura 2).

Tras la necropsia, a la revisión y corte de las tumoraciones, se pudo comprobar que se trataba de quistes huecos, de paredes gruesas, de consistencia tipo ósea en su mayoría. En un caso se determinó que parte de la pared cedía a la presión, presentando un aspecto cartilaginoso. En tres de los cuatro casos examinados las tumoraciones contenían en su interior un líquido blanquecino y en el restante un material sólido blanquecino de consistencia pastosa y levemente caseosa. Dos de los quistes con contenido acuoso estaban constituidos por una única cavidad, mientras que el tercero tenía tabiques interiores (Figura 3). En todos los casos presentaban un aroma lácteo no fétido.

Por dentro los quistes estaban revestidos por un tejido blando similar a una membrana y que a la histopatología se pudo clasificar como un epitelio escamoso estratificado (Figura 4, E). Hacia el interior del quiste se observó una capa delgada de una sustancia eosinofílica densa caracterizada como queratina. Entre el tejido óseo (Figura 4, O) y el epitelio, había un grueso tejido fibrovascular subyacente denso y con escasas estructuras vasculares (Figura 4, C). El tejido óseo adyacente se notaba normal, sin presencia de células inflamatorias ni tejido de granulación.

**Figuras 1a:** Aspecto y ubicación mandibular de un quiste odontogénico en uno de los animales afectados**Tabla 3a:** Cantidad y porcentaje de animales afectados según el sexo

	Totales	N° Afectados	% (+)
Machos	2154	38	1,76
Hembras	8163	75	0,92
Totales	10317	113	1.10*

*promedio

Tabla 3b: Cantidad y porcentaje de animales afectados según edad: jóvenes (borregas y borregos) vs adultos

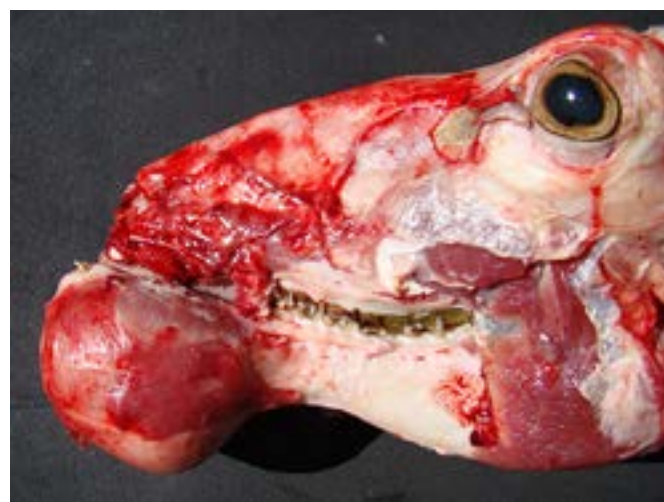	Totales	N° Afectados	% (+)
Adultos	8839	111	1,26
Jóvenes	1478	2	0,14
Totales	10317	113	1.10*

*promedio

A partir de las muestras para cultivo bacteriológico se aisló *Trueperella pyogenes* en dos de los animales.

Además de las lesiones específicas antes descritas, en tres animales se encontraron, durante la necropsia, quistes hidatídicos por *Echinococcus granulosus* en pulmón y en un caso también en hígado, algunos de ellos ya muertos, conteniendo un material caseoso en su interior, compatible con una infestación secundaria por *Corynebacterium pseudotuberculosis*⁵. En uno de los animales, los ganglios mediastínicos también estaban aumentados de tamaño y al corte presentaban un contenido caseoso compatible con una infestación por *Corynebacterium pseudotuberculosis*⁶.

Cuando se indagó sobre la presencia de la enfermedad en otros 11 establecimientos ovejeros de la zona, se determinó que sobre 2298 carneros sometidos a revisión clínica pre servicio, 29 tenían lesiones compatibles con las descritas, arrojando una prevalencia promedio de 1,3%, con un rango de 0,6% a 2,9%, viéndose afectados animales de diferentes edades, desde carneritos de 12-18 meses, hasta carneros de 2, 3, 4 y más años de vida.

**Figuras 1b:** Aspecto y ubicación mandibular de un quiste odontogénico en uno de los animales afectados

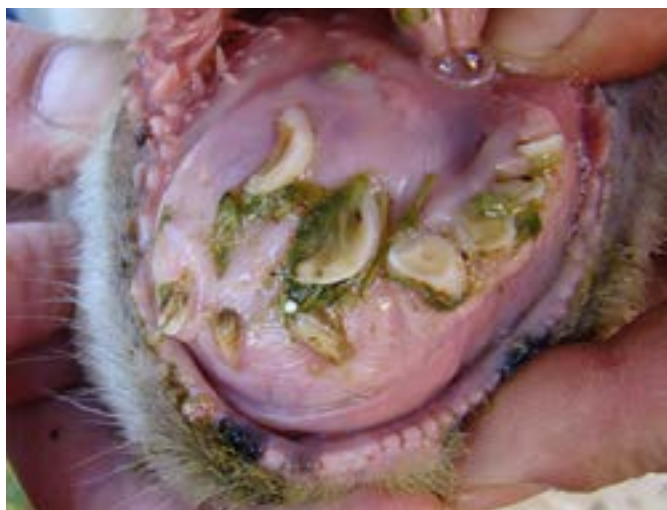

Figura 2: Nótese la distribución anormal de la dentadura en relación con la presencia de un quiste odontogénico

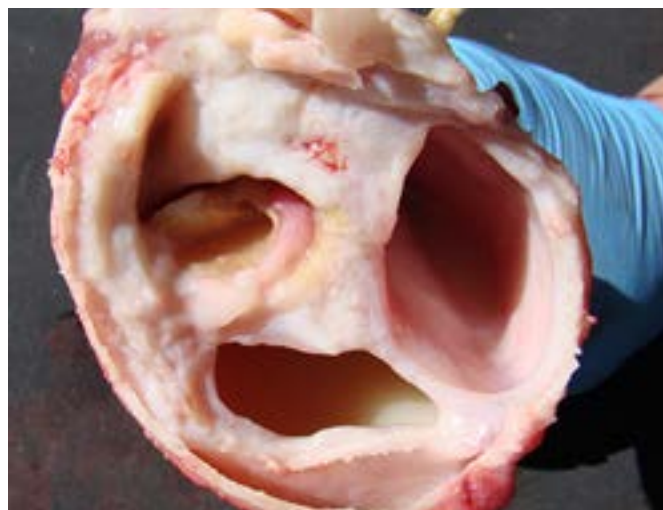

Figura 3: Quiste odontogénico con trabéculas interiores formando cavidades y restos de contenido líquido blanquecido en su interior

DISCUSIÓN

Los casos estudiados en esta oportunidad, son similares a los casos de quistes odontogénicos en ovinos, reportados por Dyson y Spence⁷ en Escocia, por Gardner y Orr⁸ en Nueva Zelanda y por McManus y Mason⁹ en Australia, constituyendo el presente el primer reporte de esta enfermedad en ovinos Merino de la Argentina.

Si bien en términos generales se puede concluir que se trataría de la misma enfermedad, se encontraron algunas diferencias, como el hecho de que en nuestros casos, todos los quistes tenían algún tipo de contenido, ya sea líquido o pastoso, mientras que Gardner¹⁰ menciona que los quistes de algunos animales estaban vacíos.

Otro aspecto que llamó la atención fue que en nuestro caso enfermaban tanto machos como hembras y de todas las edades, con excepción de los corderos diente de leche, mientras que Gardner¹⁰ menciona que la enfermedad solo se produce en hembras adultas y McManus y Mason⁹ reportan el problema solo en ovinos de 2 y 4 dientes. En nuestro caso, cuando se calcularon las odds ratio para las variables sexo y edad, se encontró que los machos tenían 9 veces más chances de enfermar que las hembras y los animales adultos casi 2 veces más chances de enfermar que los jóvenes.

En el presente caso la prevalencia promedio fue del 1,1% de animales afectados, similar a los descripto por Dyson y Spence⁷ que reportan 12 (1,6%) ovejas afectadas en una majada de 750 animales cruce Scotch. Sin embargo, la prevalencia de nuestro caso fue superior a lo descripto por Orr y Gardner¹¹ en Nueva Zelanda, donde sobre 4650 cabezas de ovinos revisadas al momento de la faena en 3 frigoríficos, sólo el 0,19% de las mismas presentaron lesiones compatibles con quistes odontogénicos. En el caso reportado por McManus y Mason⁹ sobre una majada de 5000 ovinos Merino, sólo 15 (0,3%) estaban afectados.

En estos casos los animales no demostraban dolor, la superficie maxilo-dental para la aprehensión del forraje se encontraba alterada pero funcional, por lo que los animales podían alimentarse, a diferencia de los casos de periodontitis que afectan principalmente los premolares y que debido al dolor los animales evitan rumiar, llevando así a una anorexia, pérdida del estado corporal y muerte por inanición¹².

A nivel local, Arrigo y col.¹³, reportaron un brote de piogranulomas en cavidad bucal en ovinos de la Patagonia.

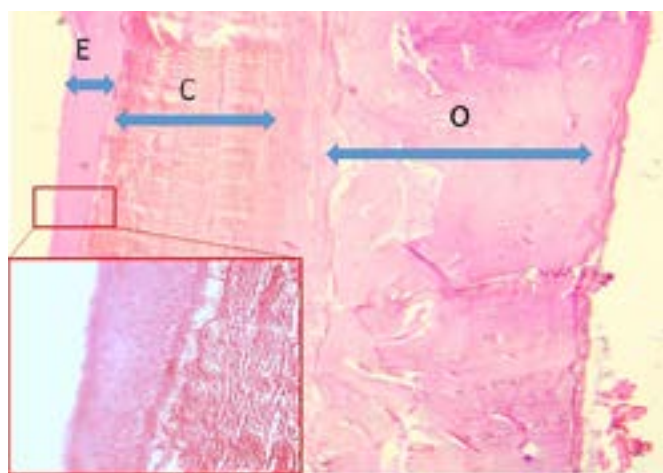


Figura 4: Estructura histológica de la pared de un quiste odontogénico donde puede observarse una porción de tejido óseo/cartilaginoso (O), el corion (C) y un epitelio estratificado con una delgada capa de queratina (E). H y E 200x. En el recuadro puede observarse el detalle del epitelio estratificado. H y E 400x.

Si bien en esa oportunidad también se aisló *Trueperella pyogenes*, las lesiones no coinciden con las actuales, ya que consistían en varias tumoraciones fistuladas de 3 a 8 cm de diámetro en diferentes lugares de la mandíbula, que involucraban al hueso y los tejidos blandos circundantes, e histopatológicamente se definieron como piogranulomas múltiples con centros necróticos, rodeados de una zona acidófila y con tejido de granulación. Como factores predisponentes de estas lesiones, se postularon la presencia de espinas y láminas de algunas de las especies vegetales consumidas por los animales, cosa que no se observó en los casos actuales.

Respecto a la causa de la enfermedad de este caso se desconoce, aunque es probable que la génesis de los quistes esté relacionada con la alteración de los tejidos epiteliales dentales al momento del recambio de los dientes de leche por los definitivos, tal cual lo plantean otros autores y que podría estar influenciado por desbalances minerales y la ingesta de forrajes secos y groseros^{7,10,14-16}. El hecho de que en el presente caso, la prevalencia de la enfermedad en los animales jóvenes, que recién empiezan con el cambio

dentario, fue solo del 0,1% en comparación con el 2,1% de los capones que eran todos adultos estaría abonando dicha hipótesis. Asimismo, los estudios histopatológicos, que marcan una estrecha relación entre el epitelio que recubre los quistes y el epitelio bucal, sumado a la falta de una reacción inflamatoria, suman evidencias a la hipótesis de que se trataría de un trastorno del desarrollo y no de un proceso infeccioso.

La histopatología de la lesión es similar a lo descrito para los quistes dentígeros u odontogénicos en humanos y que se hipotetiza tendría un origen genético, lo cual no fue estudiado en este caso, ya que no se investigó si había un origen común de los animales en este establecimiento ni en los otros 11 establecimientos de la región relevados, en los cuales también se determinó que existe la enfermedad.

Como diagnóstico diferencial de los quistes odontogénicos se debería tener en cuenta (1) la osteodistrofia nutricional por desbalance de la relación Ca/P, enfermedad que ha sido diagnosticada en el país sólo en caprinos con antecedentes de suplementación a base de granos,¹⁷ y (2) la periodontitis asociada a la acción traumática y/o infestante de los pastos¹² que afecta principalmente a los molares y premolares, que es dolorosa y genera aliento fétido. Su diagnóstico se logra mediante la observación microscópica de procesos inflamatorios en el tejido óseo¹².

Si bien el relevamiento en otros 11 establecimientos se realizó solo en base a la revisión clínica de carneros, los

datos obtenidos dejan en claro que, si bien en prevalencias que no superan el 3%, la enfermedad está diseminada en la región.

Al presente no se ha hallado un tratamiento preventivo y/o curativo por lo que se continúan las investigaciones para confirmar la causa de la enfermedad y la solución a la misma. Por el momento se recomienda a los productores sacar con destino a faena o consumo los animales ni bien comienzan a afectarse.

Agradecimientos

A la Lic. Biol. Romanela Marcellino por la colaboración en los cultivos microbiológicos. Trabajo financiado por el proyecto INTA-PNSA 1115055.

Conflictos de interés

No existen conflictos de intereses entre los autores.

Un trabajo preliminar titulado "Quistes mandibulares odontogénicos en ovinos Merino de la Patagonia", fue presentado en formato poster en el 9º Seminario de la Fundación "Charles Louis Davis" en Argentina, que se realizó entre el 23 y 25 de septiembre de 2015, en la Facultad de Ciencias Agrarias y Veterinarias, Universidad Católica de Salta, Salta, Argentina.

REFERENCIAS

- Iglesias R, Schorr A, Villa M, Vozzi A. Situación actual y perspectiva de la ganadería en Patagonia Sur. Ed. Instituto Nacional de Tecnología Agropecuaria, Argentina 2015, 24 pág.
- Robles CA, Siffredi G, Cueto M. Mejorando la señalada. Revista de la Asociación Argentina de Merino 1996; 5:4-7.
- Robles CA. Salud reproductiva del carnero, 1ª edición. Ed: INTA Bariloche, Argentina. 2004, 40 pág. ISBN 987-521-039-0.
- Oliva G, González L, Rial P, Livraghi E. El ambiente en la Patagonia Austral. En: Borrelli y Oliva (editores) Ganadería ovina sustentable en la Patagonia Austral, 2001, Capítulo 2: 19-82. Ed., Ediciones INTA- ISBN 987-521038-2.
- Robles CA, Olaechea FV. Salud y Enfermedades de las majadas. En: Borrelli y Oliva (editores) Ganadería ovina sustentable en la Patagonia Austral, 2001, Capítulo 11: 225-243. Ed., Ediciones INTA- ISBN 987-521038-2.
- Robles CA. South America: Patagonia. En: I. D. Aitken (editor) Diseases of sheep, Chapter 71. Blackwell Publishing, United Kingdom. 2007, 610 páginas. ISBN-13: 978-14051-3414-9.
- Dyson DA, Spence JA. A cystic jaw lesion in sheep. Vet Rec 1979; 105:467-468.
- Gardner DG, Orr MB. Dentigerous cysts (ovine odontogenic cysts) in sheep. N Z Vet J 1990; 38:148-150.
- McManus TJ, Mason RW. Dentigerous cysts in a Tasmanian sheep flock. Aust Vet J 1998; 76:96-97.
- Gardner DG. Odontogenic cysts of the anterior mandible of sheep. J. Oral Pathol Med 1992; 21:42-45.
- Orr MB, Gardner DG. Prevalence of dentigerous cysts (ovine odontogenic cysts) in ewes in the South Island of New Zealand. N Z Vet J 1996; 44:198.
- Silva NS, Silveira JA, Lima DH, Bomjardim HA, Brito M.F.; Borsanelli AC y col. Epidemiological, clinical and pathological aspects of an outbreak of periodontitis in sheep. Pesq Vet Bras 2016; 36:1075-1080.
- Arrigo JL, La Torraca A, Uzal FA, Robles CA, Olaechea FV, Pelliza A. Piogranulomas mandibulares en ovinos por *Corynebacterium pyogenes*. Vet Arg 1993; 10: 536-539.
- Bruere AN, West DM, Orr MB, O'Callaghan MW. A syndrome of dental abnormalities of sheep. 1: Clinical aspects on a commercial sheep farm in Wairarapa. N Z Vet J 1979; 7:152-158.
- Orr MB, O'Callaghan MW, West DM, Bruere AN. A syndrome of dental abnormalities of sheep: II. The pathology and radiology. N Z Vet J 1979; 12:276-278.
- Gardner DG. Dentigerous cysts in animals. Oral Surg Oral Med Oral Pathol 1993; 75:348-352.
- Bedotti D, Rossanigo C. Manual de reconocimiento de enfermedades del caprino. Publicación técnica 82, 2011, ISSN 0325-2132. Ediciones INTA. 26 pág.