

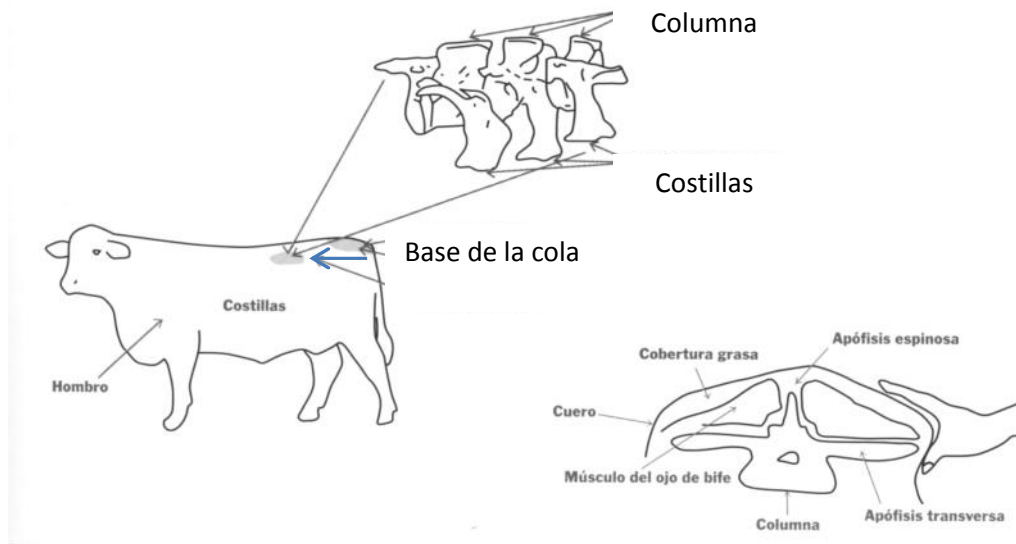


# Revisión Anual de Toros y Vacas



Los animales deben evaluarse de distintas maneras, varias de ellas pueden ser realizadas por el productor y para otras necesitaremos la ayuda de algún veterinario.

Entre las observaciones que podemos realizar nosotros se encuentra la medición de la **Condición Corporal**. Esta se calcula mirando y tocando algunos puntos donde puede o no tener acumulada grasa el animal.



La condición corporal de la vaca de cría es un método que nos permite evaluar las reservas en grasa y músculo que tienen los animales. Para evaluar se utiliza una escala que va del 1 al 5, siendo 1 aquella vaca que se encuentra extremadamente flaca donde no hay grasa de cobertura y 5 la que está demasiado gorda, presentando gran acumulación de grasa de cobertura sin permitir que se vea la columna, las costillas o la punta de cola.

## Condición Corporal 1



## Condición Corporal 2.5



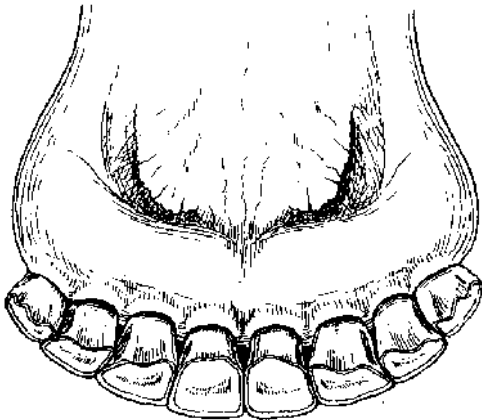
## Condición Corporal 5



Aquellos animales en baja condición corporal o que pierden condición corporal nos estarían indicando que lo que están comiendo no cubre sus requerimientos nutricionales.

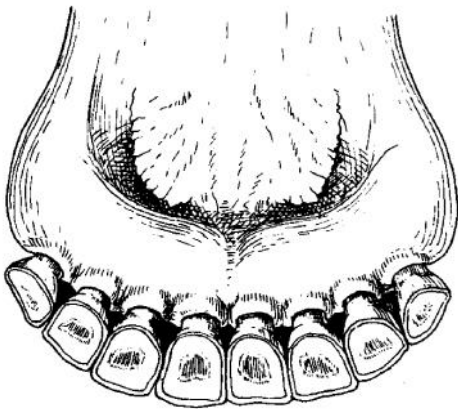
¡ ¡ ¡ UNA VACA EN  
CONDICIÓN CORPORAL  
BAJA, CUANDO ES DOS  
O MENOS DE DOS, NO  
ENTRA EN CELO O EL  
CELO NO ES FÉRTIL  
POR LO QUE NO SE

Otra de las cosas que debemos **mirar** en nuestro ganado es la **dentadura**. El número de dientes y la altura de los dientes nos dice la edad aproximada de nuestros animales pero más importante que eso nos dice cuando es el momento oportuno para sacar un animal de nuestro rodeo.

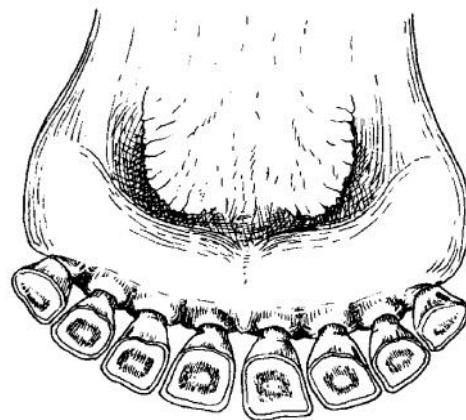


Quando vemos que una vaca tiene los dientes así, debemos pensar que es una vaca boca llena y que tiene la posibilidad de dar 3 a 4 crías sin problemas con la edad

Quando un animal tiene los dientes como se muestra en la foto de abajo, es momento de empezar a pensar en sacarlo del rodeo

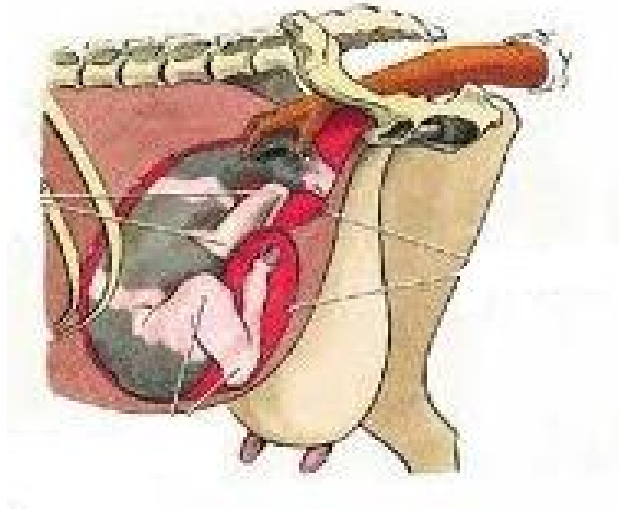


½ Diente

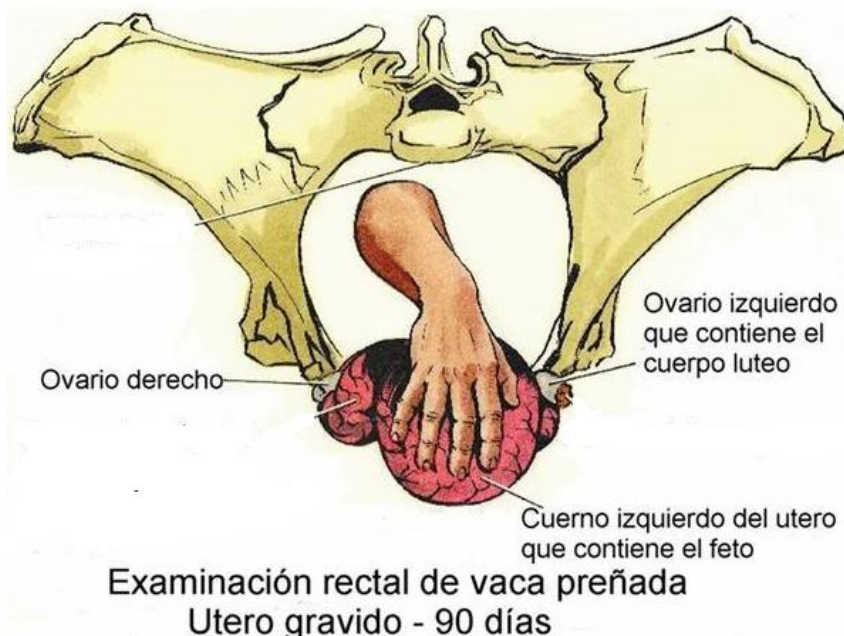

¼ Diente

Por último, con la ayuda de un veterinario podemos hacer una revisión interna de los animales a través del **Tacto Rectal**.



En el caso de las **vacas**, el tacto nos permite saber si el animal está preñado o si tiene alguna malformación o algún problema para preñarse.



En el caso de los **toros**, se realiza examen interno y externo.

1.- Examen Externo: Testículos, Pene y Prepucio.

La medición de la circunferencia escrotal y el tono testicular nos van a dar una estimación muy aproximada de la cantidad y calidad del semen. Por palpación se verifica tamaño, simetría, tono de los testículos y cola de los epidídimos, para descartar todas aquellas anomalías que puedan afectar la fertilidad de los toros.

El examen de prepucio se examina para ver eventuales adherencias, injurias o estrechez (fimosis), que dificulten la normal erección.

## 2.- Examen Interno: Glándulas del aparato Reproductor

A través del tacto rectal básicamente se evalúa el tamaño de las vesículas y la respuesta del macho al masaje sobre la porción diseminada de la próstata.

