




Ataxia enzoótica tardía en corderos asociada a deficiencia de cobre en una majada de la región semiárida central Argentina

Late enzootic ataxia in lambs associated with copper deficiency in a herd of the semi-arid central region of Argentina

DOI: [10.5281/zenodo.7484749](https://doi.org/10.5281/zenodo.7484749)

Agustín Carosio^{1*} , Adriana Bengolea¹ , Ricardo Sager¹ , Walter Page¹, Manuel Martínez¹

1- Instituto Nacional de Tecnología Agropecuaria, EEA San Luis, Villa Mercedes, Argentina

RESUMEN. El cobre (Cu) participa entre otras funciones del proceso de mielinización del sistema nervioso central del feto. Ante una deficiencia durante la gestación, los corderos nacidos pueden desarrollar un cuadro con signos nerviosos denominado ataxia enzoótica. El objetivo de este trabajo es describir un caso compatible con ataxia enzoótica de presentación tardía y un posible esquema de suplementación que puede ser recomendable para la zona. Se observó en dos corderos ataxia y debilidad del tren posterior con eventuales caídas durante el arreo. Los altos niveles de sulfatos (SO₄) hallados en el agua de bebida pudieron provocar la menor disponibilidad de Cu y consecuentemente la presentación de los signos clínicos (deficiencia secundaria o condicionada). Ante esta situación se programó un esquema de suplementación de Cu inyectable. No se observaron nuevos casos clínicos en la parición tras la suplementación. En condiciones de deficiencia de Cu por elevadas cantidades de SO₄ en agua la suplementación inyectable es una opción adecuada que puede instaurarse en el calendario sanitario de la majada.

PALABRAS CLAVE: ovinos, cobre, deficiencia, sulfatos.

ABSTRACT. Copper (Cu) participates, among other functions, in the process of myelination of the central nervous system of the fetus. In case a deficiency during pregnancy, born lambs can develop nervous disorders called enzootic ataxia. The objective of this work is to describe a case compatible with late presentation enzootic ataxia and a possible supplementation that may be recommended for the area. In two lambs, ataxia and hind limbs weakness were observed with eventual falls during the herding. The high levels of sulfates (SO₄) found in drinking water could cause the lower availability of Cu and consequently the presentation of clinical signs (secondary or conditioned deficiency). In view of this situation, an injectable Cu supplementation scheme was scheduled. No new clinical cases were observed in lambs after supplementation. In conditions of Cu deficiency due to high amounts of SO₄ in water, injectable supplementation is an appropriate option that can be included in the flock's sanitary calendar.

KEYWORDS: sheep, copper, deficiency, sulfates.

Artículo recibido: 24/4/22. Artículo aceptado: 22/8/22

*Autor para correspondencia: Agustín Javier Carosio, Rutas Nacionales 7 y 8, Teléfono 2657-440700 interno 430, Código Postal 5730, Villa Mercedes, San Luis, Argentina, correo electrónico: carosio.agustin@inta.gob.ar

INTRODUCCIÓN

El Cu es un oligoelemento con **múltiples** funciones, como la participación en la correcta formación de mielina del sistema nervioso central del feto. Su deficiencia durante esta etapa representa un factor de riesgo en producir una mielinización defectuosa del mismo. Crías nacidas de ovejas deficientes en Cu pueden desarrollar alteraciones nerviosas al parto o posterior a este. Esta enfermedad carencial recibe el nombre de ataxia enzoótica (Radostits *et al.*, 2002). Ha sido descrita en diferentes lugares del mundo en corderos (Sousa *et al.*, 2012), cabritos (Banton *et al.*, 1990) y ciervos (Soler y Cseh, 2007).

La ataxia enzoótica tiene dos formas de presentación: una congénita, donde las crías nacen muertas o con signos nerviosos al nacimiento, como incapacidad para incorporarse, tetraparesia y mortandad en la primera semana de vida. Otra forma tardía, en la cual los animales nacen normales y los signos clínicos aparecen luego del mes de vida, como incoordinación, debilidad del tren posterior y paraparesia (Radostits *et al.*, 2002).

La menor disponibilidad de Cu en el organismo puede tener un origen primario, por niveles insuficientes en la dieta, o secundario (deficiencia condicionada) debido a la presencia de antagonistas en agua o alimentos, elementos tales como el molibdeno, azufre, hierro y zinc (Radostits *et al.*, 2002).

En el presente trabajo se describe un caso de ataxia enzoótica tardía asociado a deficiencia de Cu en una majada ovina debido a los signos clínicos, los resultados bioquímicos y la respuesta a los tratamientos instaurados. Esta presentación de caso resulta de importancia para la región, ya que está asociada a la mala calidad del agua de bebida, muy generalizada en la zona. Asimismo el tratamiento puede ser considerado de adopción viable y redundaría en una mejora notable para la producción ovina en la región del semiárido central argentino.

DESCRIPCIÓN DEL CASO

El establecimiento agropecuario se encuentra en la localidad de Juan Jorba, centro este de la provincia de San Luis. Los productores adquirieron la majada ovina de raza Pampinta en septiembre del año 2019. El manejo productivo consta de servicio estacionado en otoño, parición invernal, venta de corderos y cría de corderas para reposición.

En octubre del 2020 durante el arreo de la majada se observó un cordero con incoordinación del tren posterior y eventuales caídas (Figura 1).



Figura 1. Cordero con signos clínicos observados durante el arreo

El animal que presentó las caídas durante el arreo se mantuvo en actitud sentada con dificultad para incorporarse. Luego se evidenció otro cordero afectado de un total de 140 animales (morbilidad 1,43%). Ambos tenían entre 2 y 3 meses de vida, constantes fisiológicas normales y buena condición corporal.

Los signos clínicos observados fueron ataxia, paresia y debilidad de tren posterior, que se agravaron al obligarlos a desplazarse. En base a la anamnesis, la revisión clínica y los signos observados se sospechó de ataxia enzoótica.

Se tomaron muestras de sangre de la vena yugular de 19 corderos, incluidos los animales que mostraron signos clínicos, para la determinación de Cu sérico mediante espectrofotometría de absorción atómica (Tabla 1).

Tabla 1. Promedio de Cu sérico y desviación estándar en corderos con sospecha de ataxia enzoótica.

	Cu (ppm)	n
Promedio +/- desvío estándar	0,27 +/- 0,2	19

Valores normales: 0,6 – 1,5 ppm

Los dos corderos con sintomatología tuvieron valores de 0,03 y 0,06 ppm de Cu. Sin embargo, el resto de los corderos aparentemente sanos también presentaron valores por debajo de los de referencia.

Para determinar el posible origen de la deficiencia de Cu se realizó el análisis de calidad del agua de bebida de los animales (Tabla 2).

Tabla 2. Análisis químico del agua

pH	7,62	Calcio	259,59 ppm
Residuo seco	6.755 ppm	Magnesio	102,67 ppm
Carbonatos	0 ppm	Sodio	1.734,66 ppm
Bicarbonatos	156,77 ppm	Potasio	113,36 ppm
Sulfatos	3.303,5 ppm	Arsénico	0,07 ppm
Cloruros	569,42 ppm		

El agua de bebida mostró alta concentración de sales (6.755 ppm) que limita el consumo de agua y alimentos en general. Por su parte los niveles de sulfatos (3303,5 ppm) están muy por encima de los valores considerados inocuos (500 ppm), debido a su interferencia con la absorción de Cu.

Se solicitaron trozos de hígado para la determinación de Cu a medida que los corderos se faenaron para la venta. La tabla 3 muestra el promedio de los niveles de Cu a partir de 8 trozos de hígado de diferentes animales. Estas determinaciones se realizaron mediante la formación de cenizas en mufla de los tejidos hepáticos y posterior lectura por absorción atómica.

Tabla 3. Promedio de Cu hepático y desviación estándar en corderos con sospecha de ataxia enzoótica.

	Cu (ppm)	n
Promedio +/- desvío estándar	75,71 +/- 13,9	8

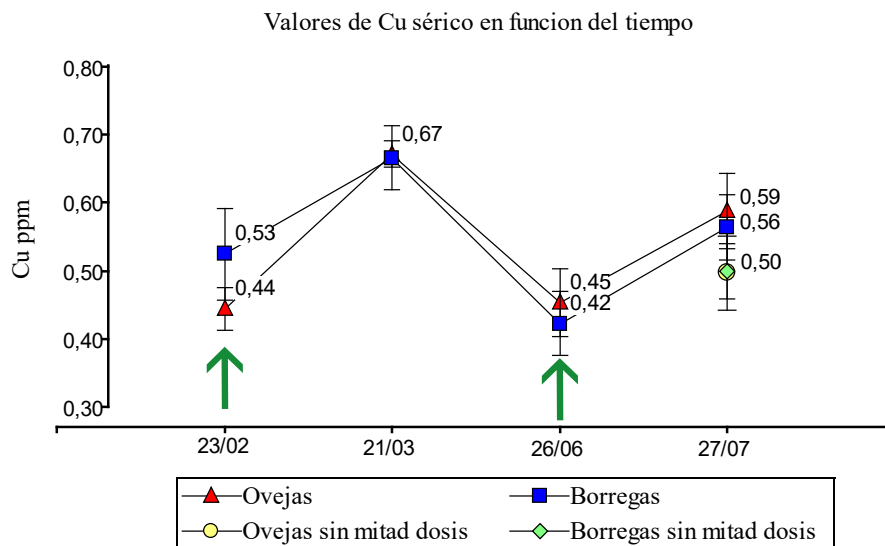
Valores normales: 100 – 400 ppm

Sobre la base de los hallazgos clínicos y bioquímicos se confirmó la deficiencia de Cu congénita tanto de los corderos enfermos como de los clínicamente sanos, recomendándose un esquema de tratamientos para prevenir la enfermedad.

Tratamientos realizados y resultados obtenidos

Se programó una suplementación inyectable de edetato de Cu (1,5%) para el período servicio/gestación. El primer tratamiento se realizó a todas las hembras previo al servicio (23/02/21) utilizando una dosis de 1 ml/oveja y de 0,5 ml/borrega de primer servicio. Al mismo tiempo se tomaron 20 muestras de sangre de vena yugular (10 ovejas y 10 borregas de primer servicio) para medir los niveles de Cu séricos. Al mes siguiente (21/03/21) se realizó un nuevo muestreo de sangre de los mismos animales con el fin de evaluar la respuesta del primer tratamiento. Si bien los valores de Cu séricos se elevaron, los promedios en ambas categorías se mantuvieron cerca del límite inferior de referencia (0,6 ppm). Por tal motivo se volvieron a monitorear dichos niveles 30 días previos al inicio de la fecha esperada de partos y se aplicó un segundo tratamiento (26/06/2021).

En esta segunda suplementación, también con edetato de Cu al 1,5%, se aplicó la mitad de la dosis utilizada en el preservicio (0,5 ml/oveja y 0,25 ml/borrega). A su vez, se dejaron animales sin este segundo tratamiento para comparar la respuesta de esta mitad de dosis. Se dividió al grupo de ovejas en 2 subgrupos, con y sin aplicación. Este mismo esquema fue aplicado en la categoría borrega de primer servicio. Los resultados de niveles de Cu sérico y los tratamientos se muestran en la figura 2.-

**Figura 2.** Niveles de Cu sérico de ovejas y borregas de primer servicio. Las flechas verdes indican la aplicación de edetato de Cu.

Previo a la fecha esperada de partos los valores de Cu sérico estuvieron por debajo de los de referencia y la utilización de la mitad de dosis no difirió significativamente ($p>0,05$) con respecto a ovejas y borregas de primer servicio que no recibieron tratamiento.

Tras la parición no se observaron signos clínicos compatibles con cuadros de ataxia enzoótica. Se tomaron 10 muestras de sangre de esta camada de corderos cuando éstos tenían alrededor de 4 meses de vida (Tabla 4).

Tabla 4. Promedio de Cu sérico y desviación estándar en corderos nacidos de hembras que recibieron edetato de Cu.

	Cu (ppm)	n
Promedio +/- desvío estándar	0,9 +/- 0,15	10

Valores normales: 0,6 – 1,5 ppm

Los valores de Cu en corderos de madres que recibieron suplementación difirieron significativamente ($p<0,001$) con respecto a corderos de madres sin suplementar en los cuales se observaron signos compatibles con ataxia enzoótica.

Los análisis estadísticos se realizaron mediante ANOVA y comparación de medias de muestras independientes (Infostat, Universidad Nacional de Córdoba, versión 2018).

DISCUSIÓN

La deficiencia de Cu en ovejas durante la gestación puede producir alteraciones nerviosas en sus crías, cuadro denominado ataxia enzoótica. Los signos clínicos observados (ataxia, paresia y debilidad de tren posterior) son compatibles con dicho cuadro de presentación tardía y son similares a los descriptos por otros autores que lo documentan en ovinos (Balbuena *et al.*, 1985; Sousa *et al.*, 2009; 2012; Fontes *et al.*, 2019).

Corderos con bajos valores de Cu sérico pero sin signos clínicos evidentes también han sido documentados en otros trabajos (Santos *et al.*, 2006; Sousa *et al.*, 2012). A pesar de que la morbilidad observada en este caso resultó baja (1,43%), esto pudo deberse a que la majada es relativamente nueva en las condiciones productivas descriptas. No obstante, sin una suplementación adecuada la morbilidad podría elevarse ante sucesivas pariciones dado que las altas demandas de Cu durante la gestación empeo-

rarían aún más las reservas hepáticas.

Gould y Kendall (2011) señalan que los SO_4 generan junto con el molibdeno, complejos de tiomolibdatos de Cu que impiden su libre disponibilidad en el organismo animal. En el presente caso, la gran cantidad de SO_4 en agua (3303,5 ppm) condicionó la disponibilidad de Cu a las ovejas que gestaron sus primeros corderos en estas condiciones productivas. Estos valores de SO_4 implican una interferencia en la normal absorción y utilización de Cu por parte de los animales. Sager (2005) señala que niveles de SO_4 en agua por encima de 500 ppm generan un riesgo de provocar deficiencia de este mineral en bovinos. Julian (2008) también encontró valores similares de SO_4 en agua en la zona donde se documentó el presente trabajo. Estos niveles son similares a los valores de análisis del caso estudiado.

El esquema de suplementación propuesto mostró una respuesta aceptable ya que no se observaron nuevos casos clínicos. Sin embargo, a lo largo de las diferentes determinaciones los niveles promedio de Cu sérico en las hembras estuvieron alrededor del límite inferior considerado normal (0,6 ppm). Se utilizó la mitad de la dosis con el fin de evitar una posible intoxicación iatrogénica de Cu, ya que los ovinos son particularmente muy susceptibles a la intoxicación, principalmente de forma crónica (Gooneratne *et al.*, 1989; Gupta, 2018). La utilización de la mitad de la dosis previa al parto no mejoró significativamente con respecto a los animales que no la recibieron, tanto en la categoría oveja como borrega de primer servicio.

Por otro lado, los valores de Cu séricos en la camada de corderos nacidos de hembras que recibieron suplementación mostraron cifras más elevadas (0,9 ppm +/- 0,15), con significancia estadística, con respecto a la camada del año anterior en la que se observaron los signos clínicos (0,27 ppm +/- 0,2). Esto se traduce en que el Cu aplicado en ovejas y borregas fue necesario para satisfacer la demanda del feto. Esta derivación de Cu materno hacia el feto es descrita por otros autores (Goonerate *et al.*, 1989; Hostetler *et al.*, 2003).

La suplementación inyectable con Cu en ovinos constituye una opción a incorporar dentro del calendario sanitario en sistemas productivos con características similares de calidad de agua.

CONCLUSIONES

El diagnóstico de ataxia enzoótica con presentación tardía se fundamentó en: signos clínicos observados, valores de Cu séricos bajos en animales con

sintomatología, altos niveles de SO_4 en agua, Cu hepático por debajo de los de referencia en la camada de corderos con ataxia, respuesta favorable luego de los tratamientos instaurados y valores séricos normales en corderos nacidos de hembras que recibieron suplementación.

Las complejas interacciones del Cu con SO_4 y otros elementos dificultan la determinación de los requerimientos necesarios en la majada. Los datos obtenidos reflejan la necesidad de continuar con estudios que mejoren la comprensión de la homeostasis del Cu en situaciones de altos niveles de SO_4 en agua.

El origen de la deficiencia (primaria o secundaria) debe ser determinada al analizar el contexto epidemiológico y establecer los factores regionales que predispongan a la misma, esto permitirá definir la forma más adecuada de suplementación de Cu.

La suplementación con Cu inyectable incorporada al calendario sanitario previo a la época esperada de parición demostró resultados promisorios.

AGRADECIMIENTOS

Agradecemos a los señores Matías Rodríguez y Eugenio Risatti por la excelente predisposición y cooperación para la realización de este trabajo.

BIBLIOGRAFÍA

Balbuena, O., Toledo, H.O., Luciani, C.A., Ivancovich, J.C., Carrillo, B.J., Ruksan, B. (1985). Alteraciones histopatológicas y bioquímicas compatibles con ataxia enzoótica del ovino en las provincias de Chaco y Formosa (Argentina). En: X Congreso Panamericano de Veterinaria y Zootecnia, Buenos Aires. https://inta.gob.ar/sites/default/files/script-tmp-inta_-_alteraciones_histopatologicas_y_bioquimicas_comp.pdf

Banton, M.I., Lozano-Alarcon, F., Nicholson, S.S., Jowett, P.L.H., Fletcher, J., Olcott, B.M. (1990). Enzootic ataxia in Louisiana goat kids. *Journal of Veterinary Diagnostic Investigation*. 2(1): 70-73 DOI:10.1177/104063879000200114. <https://journals.sagepub.com/doi/pdf/10.1177/104063879000200114>

Fontes, T.N., Carvalho, J.S., Mendonça, M.F.F., Farias, S.S., Mori, C.S., Silva, D.N., Madureira, K.M., Peixoto, T.C. (2019). Outbreak of enzootic ataxia in goats and sheep in the state of Bahia. *Pesquisa Veterinária Brasileira*. 39: 961–969. <https://www.scielo.br/j/pvb/a/rxjy63CZNX4j4zMt7D6wgjL/?lang=en>

Gooneratne, S.R.; Buckley, W.T., Christensen, D.A. (1989). Review of copper deficiency and metabolism in ruminants. *Canadian Journal of Animal Science* 69: 819–845. <https://cdnsciencepub.com/doi/pdf/10.4141/cjas89-096?download=true>

Gupta, R.K. (2018). A review of copper poisoning in animals: sheep, goat and cattle. *International Journal of Veterinary Sciences and Animal Husbandry*. 3(5): 1-4. <https://www.veterinarypaper.com/pdf/2018/vol3issue5/PartA/3-4-16-920.pdf>

Gould, L. y Kendall, N.R. (2011). Role of the rumen in copper and thiomolybdate absorption. *Nutrition Research Reviews*. 24: 176–182. https://www.cambridge.org/core/services/aop-cambridge-core/content/view/9990F1206AC2F70EA5CFC723E86E4A6B/S0954422411000059a.pdf/role_of_the_rumen_in_copper_and_thiomolybdate_absorption.pdf

Hostetler, C.E., Kincaid, R.L., Mirando, M.A. (2003). The role of essential trace elements in embryonic and fetal development in livestock. *The Veterinary Journal*. 166: 125–139. <https://www.sciencedirect.com/science/article/pii/S1090023302003106>

Julian, A.A. (2008). Definición de áreas de riesgo de enfermedades deficitarias minerales en bovinos. Universidad Nacional de Río Cuarto. Tesis Doctorado en Ciencia Biológicas.

Radostits, O.M., Gay, C.C., Hinchcliff, K.W., Blood D.C. (2002). Enfermedades causadas por deficiencias nutricionales. En *Medicina Veterinaria. Tratado de las enfermedades del ganado bovino, ovino, porcino, caprino y equino*. Novena edición. McGraw Hill Interamericana. España. 1766-1784.

Sager, R.L. (2005). El agua de bebida para bovinos en San Luis. *Informativo Rural, INTA San Luis*, 2(7). www.produccion-animal.com.ar

Santos, N.V.M., Sarkis, J.E.S., Guerra, J.L., Maiorka, P.C., Hortelani, M.A., Silva, F.F., Ortolani, E.L. (2006). Avaliação epidemiológica, clínica, anatomo-patológica e etiológica de surtos de ataxia em cabritos e cordeiros. *Ciência Rural, Santa Maria*, 36(4): 1207-1213. <https://www.scielo.br/j/cr/a/ZZyn3pYwcJHT-ThhkjmVYpVc/?format=html&lang=pt>

Soler, J.P., Cseh, S.B. (2007). Ataxia enzoótica en ciervo rojo (*Cervus elaphus*) en Argentina. *Archivos de Medicina Veterinaria*. 39(1): 73-76. <https://www.scielo.cl/pdf/amv/v39n1/Art12.pdf>

Sousa, I.K.F.d., Minervino, A.H.H., Barros, I.O., Sousa, R.S., Chaves, D.F., Araujo, C.A.S.C.d., Barrêto Júnior, R.A., Ortolani, E.L. (2009). Surto de ataxia en-

zoótica em ovinos em Mossoró – RN. *Ciência Animal Brasileira*, Goiânia. 1(10): 134-139.

Sousa, I.K.F.d., Minervino, A.H.H., Sousa, R.S., Chaves, D.F., Soares, H.S., Barros, I.O., Araujo, C.A.S.C.d.; Barrêto Junior, R.A., Ortolani, E.L. (2012). Copper deficiency in sheep with high liver iron accumulation. *Veterinary Medicine International*. 1–4. <https://www.hindawi.com/journals/vmi/2012/207950/>