

Descripción de dos brotes de babesiosis nerviosa (*Babesia bovis*) en bovinos de la prepuna de Jujuy, Argentina.

Vet. Arg. ? Vol. XXXIV ? N° 351 ? Julio 2017.

Marin, R. E.¹ y Aguirre, D.H.²

Resumen

Se describen los aspectos epidemiológicos y clínicopatológicos de dos brotes de babesiosis nerviosa en la región prepuna de la provincia de Jujuy, zona desfavorable para el establecimiento de *Rhipicephalus (Boophilus) microplus*. La enfermedad fue de curso agudo, con signología clínica predominantemente neurológica, anemia, hemoglobinuria, hipertermia, apatía terminal con postración y muerte. Los hallazgos de necropsia fueron esplenomegalia severa, intenso color cereza de la corteza cerebral, ictericia moderada, nefrosis pigmentaria y hemoglobinuria. La histopatología cerebral demostró congestión vascular severa cortical y meníngea, con edema de la neuropila, apilamiento eritrocitario intracapilar con microtrombos aislados, y necrosis cortical con espongirosis subcortical marcada, mientras que en riñón se evidenció nefrosis severa. Los frotis de sangre periférica y las improntas cerebrales resultaron positivos *Babesia bovis*. Las garrapatas halladas se identificaron como *R. (B.) microplus*, y se introdujeron en los rodeos a partir de animales portadores provenientes de un remate comercial en un caso y de animales trashumantes en otro. Se juzga necesario adoptar medidas antes de la comercialización o movilización de ganado destinado a zonas libres de *R. (B.) microplus*, liberándolo de eventuales infestaciones por esta garrapata.

Palabras claves: *Babesia bovis*, bovinos, prepuna, Jujuy, Argentina

Description of two outbreaks of nervous babesiosis (*Babesia bovis*) in cattle of the prepuna of the Jujuy Province, Argentina.

Summary

We describe the epidemiological and clinical aspects of two outbreaks of neurologic babesiosis in the prepuna region of Jujuy province, an area unfavorable for the establishment of *Rhipicephalus (Boophilus) microplus*. The disease was acute, with predominantly neurological signs, hemoglobinuria, hyperthermia, terminal apathy with recumbency and death. The necropsy findings were severe splenomegaly, intense cherry color of the cerebral cortex, moderate jaundice, pigmentary nephrosis and hemoglobinuria. Cerebral histopathology showed severe cortical and meningeal vascular congestion, neuropil edema, intracapillary erythrocyte stacking with isolated microthrombi, and cortical necrosis with marked subcortical spongiosis. Nephrosis was also observed. Peripheral blood smears and brain smears showed parasitic forms compatible with *Babesia bovis*. The ticks found in affected animals were identified as *R. (B.) microplus*, and were introduced into the herds by carrier animals originating in an auction in one case and by transhumant

animals in another. It is necessary to adopt measures before moving animals into areas free of *R. (B.) microplus*.

Key words: *Babesia bovis*, cattle, prepuna region, Jujuy, Argentina.

¹Facultad de Ciencias Agrarias. Universidad Nacional de Jujuy. raulemarin@hotmail.com

²INTA IIACS Leales/ EEA Salta, RN 68 Km. 172, 4400 Salta

Introducción

La babesiosis bovina (*Babesia bovis*, *Babesia bigemina*) es endémica en vastas áreas del norte argentino infestadas por su único vector, la garrapata *Rhipicephalus (Boophilus) microplus* (9), con algunos reportes fuera de dichas zonas (García, J.A. y col., 2013) (Di Paolo y col., 2015.). La región infestada muestra zonas con diferente aptitud para el ciclo de la garrapata, distinguiéndose tres áreas definidas como favorable, intermedia y desfavorable para su desarrollo (8). A estas se suma en el noroeste otra amplia zona considerada no apta para el establecimiento del *R. (B.) microplus* (8), como resultado de condiciones ambientales adversas. Una subárea de la zona desfavorable corresponde a los pastizales serranos con clima de montaña y altitudes variables entre 1.500 y 2.500 m.s.n.m. (8). Este trabajo describe dos brotes de babesiosis en dos rodeos bovinos mantenidos en uno de esos ambientes de altura (Prepuna de la provincia de Jujuy), donde según Thornthwaite el clima de la corresponde a un tipo mesotérmico-semiárido sin exceso de agua (3), con lluvias estacionales (noviembre-marzo) con promedio cercano a los 400 mm anuales.

Materiales y Métodos

Caso 1

El brote ocurrió durante el verano de 2012 en un establecimiento ubicado cerca de Volcán (23°57'24", 65°28'53", 2.281 m.s.n.m.), Dpto. Tumbaya, Jujuy. El establecimiento contaba con 1.800 has. de pastizales naturales (exceptuando 30 has. de pasturas bajo riego) y un rodeo de 200 vientres: 145 nativos y 55 (vaquillonas) oriundos de Apolinario Saravia (Dpto. Anta, Salta) e ingresados en octubre de 2011 tras su adquisición en un remate en S. S. de Jujuy. Durante febrero-marzo de 2012 enfermaron 21 vacunos, todos nativos del campo, cuya edad varió entre vaquillonas de 16 meses hasta vacas adultas. Los bovinos mostraban apatía, adinamia, agresividad con incoordinación severa, deambular en círculos, rotación de la cabeza hacia los flancos (Foto 1), marcada hemoglobinuria y temperatura rectal entre 40,5 y 41,5 °C.

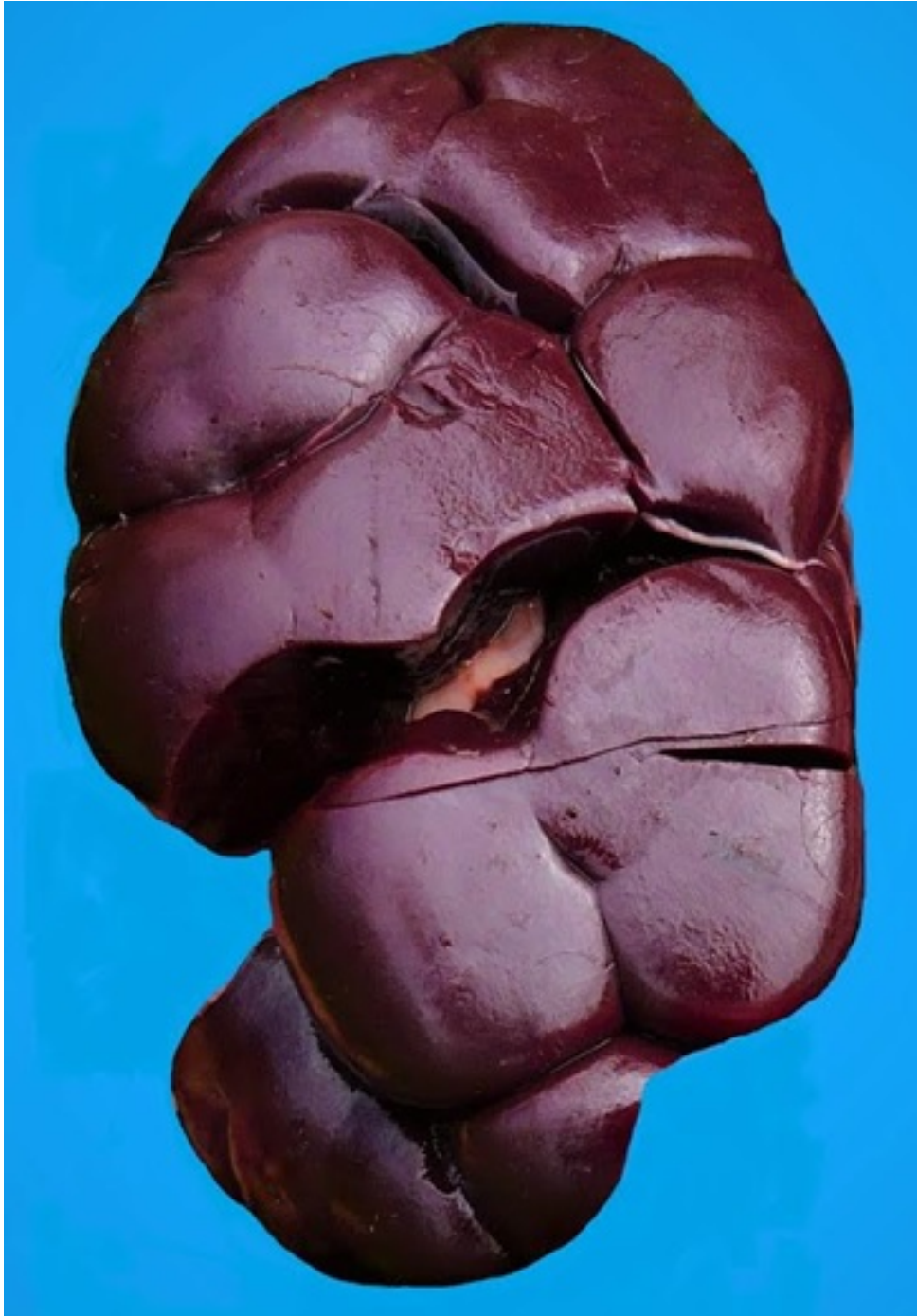

Foto 1 En seis de ellos se tomaron extendidos finos y gruesos de sangre periférica y muestras de sangre con y sin anticoagulante para estudios de parámetros hemáticos. Adicionalmente se tomaron muestras de orina en tres de estos animales. Los extendidos se colorearon con Giemsa al 10% y fueron examinados al microscopio para detectar la presencia de hemoparásitos. Las muestras de sangre fueron remitidas a un laboratorio clínico humano para la determinación de índices de hemograma y bilirrubinemia. Igual se procedió con las muestras de orina para su análisis físico-químico. En total murieron 13 vacunos. Se realizó la necropsia de una vaca adulta que había presentado signos nerviosos, hemoglobinuria y temperatura rectal de 41 °C, la cual murió luego de 24 hs. de curso clínico. Se tomaron muestras del sistema nervioso central para estudios histopatológicos, que se conservaron en formol al 10% hasta su procesamiento por

técnicas convencionales y coloración con hematoxilina-eosina. Las únicas dos garrapatas fijadas en la región inguinal de la vaca muerta se recogieron para su taxonomía.

Caso 2

El brote se produjo en el otoño de 2013 en un pequeño rodeo bovino ubicado cerca de Coiruro (23°53'18" S, 65°27'07" O, altitud de 2090 m.s.n.m.), Dpto. Tumbaya, Jujuy. El rodeo afectado, compuesto por 15 bovinos, pertenecía a un pequeño productor que transhumaba su ganado entre Coiruro y Tiraxi (Dpto. Dr. M. Belgrano, Jujuy). Esta última localidad se ubica en la zona de Yungas más favorable para el desarrollo de poblaciones de *R. (B.) microplus*. Parte de ese pequeño rodeo había retornado de Tiraxi en enero de 2013, presuntamente parasitados por esa garrapata. A comienzos de abril cinco bovinos mostraron profunda depresión, orina oscura y signos nerviosos, cuatro de ellos con deambular en círculos y torsión cervical lateral, mientras el quinto exhibía moderada agresividad e incoordinación. Todos recibieron tratamientos con oxitetraciclina cada dos días, tras lo cuales dos vacunos se recuperaron, pero los tres restantes se agravaron y murieron. A uno de ellos se le practicó una necropsia, tomándose muestras de cerebro para histopatología que se procesaron por métodos usuales y se colorearon con H-E, confeccionándose además improntas de cerebro y extendidos de sangre del extremo caudal. Estos se tiñeron con Giemsa al 10% y se examinaron al microscopio para detectar la presencia de hemoparásitos.

**Foto 2 Resultados**

En ambos casos los hallazgos macro y microscópicos fueron similares. A la necropsia se observó moderada ictericia en la grasa subcutánea y abdominal, hepato- y esplenomegalia, riñones de color negro oscuro (Foto 2), orina oscura color café (Foto 3) e intenso color cereza de la corteza cerebral (Foto 4).



Foto

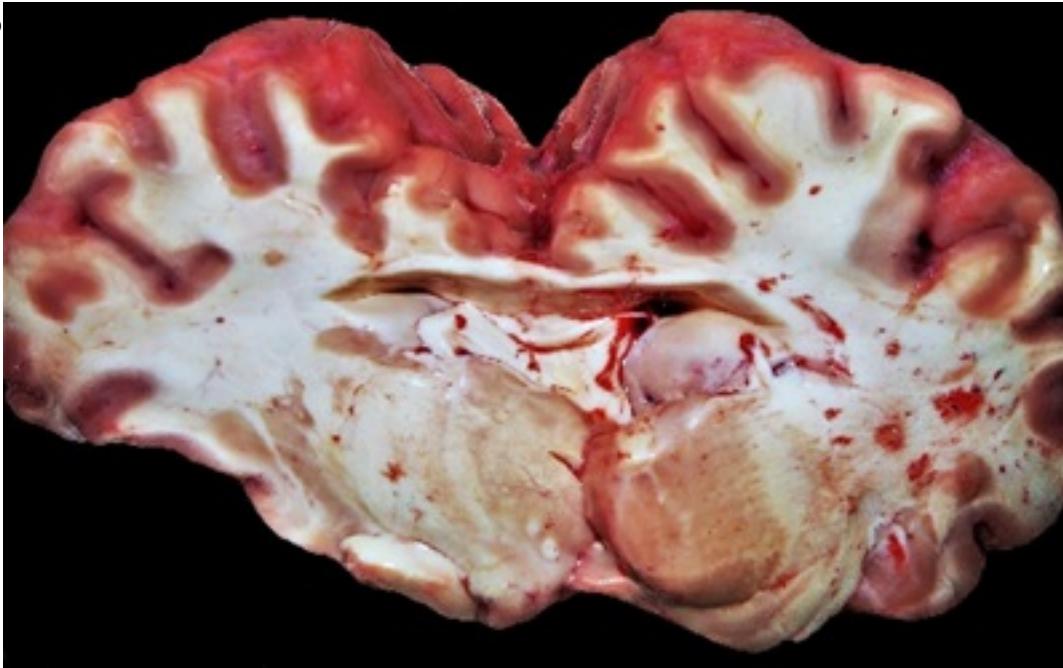


Foto 4 En el caso 2 se observó fibrosis hepática difusa (con presencia adicional de *Fasciola hepática*). La histopatología de cerebro demostró congestión vascular severa cortical y meníngea, con intenso apilamiento eritrocitario intracapilar (Foto 5) y microtrombos aislados, hemorragia perivascular, edema perineuronal y perivascular y necrosis cortical con espongiosis subcortical marcada, mientras que en riñón se observó degeneración y necrosis tubular aguda, con abundante presencia de contenido homogéneo acidófilo intraluminal. Las garrapatas se identificaron como *R. (B.) microplus*. Se detectó la presencia de parásitos con morfología compatible con *Babesia bovis* (Foto 6) tanto en los extendidos de sangre de cuatro de los seis bovinos muestreados, como en eritrocitos de los capilares visualizados en las improntas cerebrales.

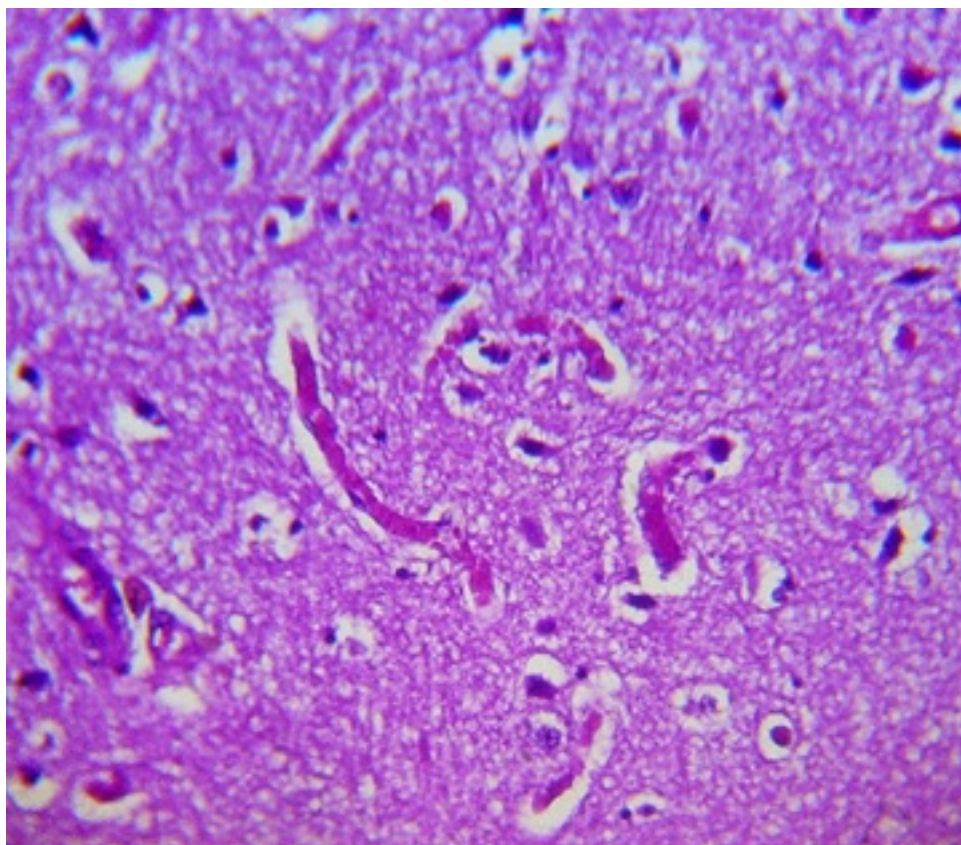


Foto 5

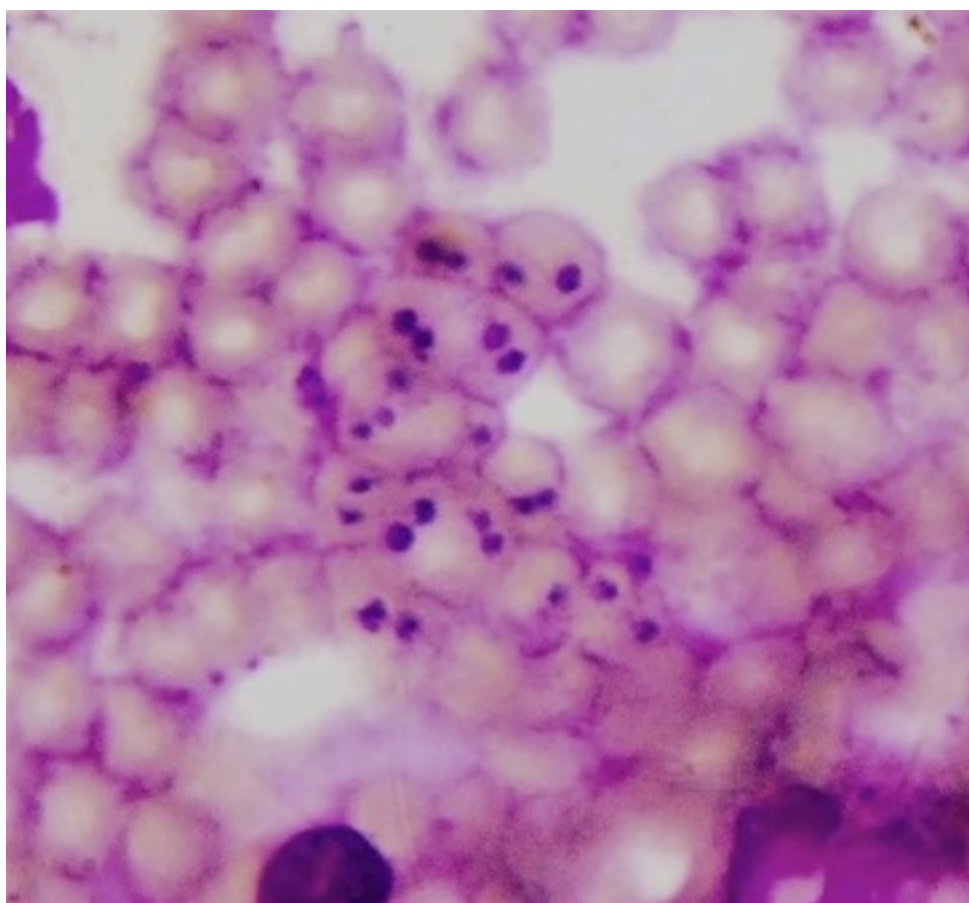


Foto 6 Los parámetros hemáticos de animales del caso 1, mostraron severa disminución del hematocrito (media 23 %; rango 17- 30), de la hemoglobina (media 7,56 gr/dl; rango 5,8- 9,6), y aumento de la bilirrubina total (media 1,7 mg/dl; rango 0,99-3,56), mientras que en orina se observó marcada hemoglobinuria y proteinuria. Las tasas de morbilidad y de letalidad debidas al brote fueron de 14,5% y 62%, para el Caso 1, y de 33,3% y 60%, para el Caso 2 respectivamente.

Discusión

El diagnóstico de babesiosis por *B. bovis* fue confirmado por la parasitemia en sangre y por los hallazgos clínicos y anatómo-patológicos, con datos adicionales de cambios hemáticos y urinarios en el caso 1. En el caso 2 se confirmó mediante improntas cerebrales y los hallazgos clínico-patológicos. Los signos clínicos y los hallazgos complementarios fueron acordes con un cuadro de babesiosis cerebral por *B. bovis* (1, 2 y 4). Todos los casos clínicos observados presentaban signología nerviosa de algún tipo con presentación de hemoglobinuria, lo que no concuerda con lo expresado por Cipolini y col. (2004), donde consideran que raramente la hemoglobinuria acompaña los cuadros de *B. bovis*, y sin embargo coincide con otros autores donde éste hallazgo clínico estaría siempre presente en los cuadros nerviosos por *B. bovis* (Barros y col, 2006). El tratamiento exitoso con diaminazene de los últimos cinco animales enfermos clínicos del Caso 1, una vez establecido el diagnóstico, contribuyó a reafirmarlo. La aplicación de oxitetraciclina en el caso 2 fue casual y su tratamiento fue establecido por los propietarios de los animales en forma empírica, sin embargo, contribuyó a la recuperación de 2 animales clínicamente enfermos, posiblemente tratados al comienzo del cuadro. La presencia de *R. (B.) microplus* fue un hecho adicional de relevancia. En función de la anamnesis se estima que el vector no estaba en los establecimientos y que ingresó con los bovinos incorporados cuatro meses antes del brote en el Caso 1, y unos 3 meses previos en el Caso 2. La ausencia de *R. (B.) microplus* sería determinante de una nula inmunidad contra *Babesia* sp. en los rodeos nativos, con alto riesgo sanitario tras el ingreso de una población de garrapatas infectadas. El hecho de que fueran afectados solamente los bovinos originarios del establecimiento en el Caso 1, parece avalar esta hipótesis. A su vez, los vacunos introducidos provenían de un área más favorable para el ciclo del *R. (B.) microplus*, correspondiente a la zona "intermedia" definida en (9), mientras que en el Caso 2 se estima que los animales no trashumantes se encontraban sin inmunidad. Guglielmone y Mangold (8) habían advertido acerca de la inconveniencia de introducir bovinos infestados a ambientes libres de *R. (B.) microplus*, porque de existir condiciones favorables para su desarrollo durante 45 o más días seguidos, podría producirse una generación de garrapatas que -si estuvieran infectadas con *Babesia* sp.- serían capaces de ocasionar un brote de babesiosis en ganado vacuno nativo. El presente brote actualiza la vigencia de dicha recomendación. Se juzga necesario entonces adoptar medidas antes de la comercialización de ganado destinado a zonas libres de *R. (B.) microplus*, liberándolo de eventuales infestaciones por esta garrapata. En tal sentido, esta práctica debería constituir

parte de la rutina sanitaria previo al ingreso de hacienda a los remates, siendo necesario además indicar a los ganaderos trashumantes la aplicación de tratamientos acaricidas antes de reintroducir bovinos a zonas libres de *R. (B.) microplus*, liberándolos de eventuales infestaciones por esta garrapata.

Agradecimientos: Al Dr Francisco Uzal por la lectura crítica y correcciones al presente trabajo.

Bibliografía

- 1- Barros, C; Driemeier, I; Lemos, R.A.A. 2006. Doenças do Sistema Nervoso de bovinos no Brasil. Coleção Vallée. 1º edição. São Paulo, Brasil, pp 87-95.
 - 2- Begeres de Almeida, Milton; Py Tortelli, Fabio; Riet-Correa, Beatriz; Montiel Ferreira, Joao Luiz; Soares, Mauro. P; Farias, Nara Amelia R.; Riet-Correa, Franklin and Schild, Ana Lucía. 2006. Tristeza parasitaria bovina na região sul do Rio Grande do Sul: estudo retrospectivo de 1978-2005. Pesq. Vet. Bra. 26(4):237-242, out-dez.
 - 3- Burgos, J.J.; Vidal, A. 1951. Los climas de la República Argentina según la nueva clasificación de Thornthwaite. Meteoros 1: 3-32.
 - 4- Callow, I. I. and Mc Gavin, m. d. Cerebral babesiosis due to Babesia argentina. Veterinary Journal, vol, 39, January, 1963.
 - 5- Cipolini, M.F., Mangold, A. y Jacobo, R.A. 2004. Actualización: Tristeza bovina, diagnóstico clínico, tratamiento. Artículos del Colegio de Veterinarios de la Provincia de Buenos Aires. www.produccion-animal.com.ar
 - 6- Di Paolo, Leandro A., Ancinas, María D. Travería, María D., Alvarado Pinedo, María F., Romero, Jorge R. 2015. Brote de Babesiosis bovina transmitido por garrapatas en Dolores, provincia de Buenos Aires. Revista del Colegio de Veterinarios de la provincia de Buenos Aires. Año 19. Revista 62. 50-55.
 - 7- García, J.A.; Calandra, P.M.; Fiorani, F.; Fernández, J.A.; Aráoz, V.; Späth, E.; Thompson, C.; Mejía, M.; Mangold, A.J. Reporte de un brote de Babesiosis (*Babesia bovis*) en vaquillonas en zona libre de garrapata. Vet. Arg.Vol. XXX N° 307 Noviembre 2013.
 - 8- Guglielmone, A.A.; Mangold, A.J. 1987. Áreas del noroeste argentino consideradas libres de *Boophilus microplus* (Can. 1888). Anales INTA Salta 1: 27-30.
 - 9-Späth, E.J.A.; Guglielmone, A.A.; Signorini, A.R.; Mangold, A.J. 1994. Estimación de las pérdidas económicas directas producidas por la garrapata *Boophilus microplus* y las enfermedades asociadas en la Argentina (1ª parte). Therios 23: 341-360.
-