

Neumonía en un carnero Merino causada por *Erysipelothrix rhusiopathiae*

C.A Robles¹; M. Paramidani²; H. Terzolo³; A. Odeón³

- 1.-Grupo de Salud Animal, Instituto Nacional de Tecnología Agropecuaria (INTA) C: 277 (8400) Bariloche, ARGENTINA. e-mail: robles.carlos@inta.gob.ar
- 2.-Veterinaria Alvear - Av, Alvear 1681 (9200) Esquel.
- 3.-Grupo de Sanidad Animal (INTA) CC: 276 (7620) Balcarce.

RESUMEN

Se comunica un caso de un carnero que presentó severa dificultad respiratoria y que no respondió al tratamiento con antibióticos. Clínicamente se comprobó un cuadro crónico, con tos, respiración de tipo abdominal, rales a la auscultación y temperatura normal. Tras la revisión clínica del animal, se procedió al sacrificio, a la necropsia y a la toma de muestras para histopatología y bacteriología. Al abordar la cavidad torácica los lóbulos pulmonares estaban aumentados de tamaño, con pérdida de su consistencia normal y deformados por abscesos de hasta 15 centímetros de diámetro. Al examen microscópico se observaron amplias zonas con necrosis licuefactiva, rodeadas por células inflamatorias necrosadas, colonias bacterianas y abundantes macrófagos y linfocitos. Rodeando los pequeños bronquios y bronquiólos se observó reacción fibroplásica-exudativa. A nivel alveolar se detectaron algunas zonas enfisematosas, otras con moderada cantidad de fibrina ocupando la luz alveolar y otras con abundante exudado supurativo. De las muestras de ganglios linfáticos, parénquima pulmonar, pared interna de abscesos y pus se aisló, tanto en aerobiosis como en microaerofilia, a la bacteria *Erysipelothrix rhusiopathiae*.

Palabras clave: Patagonia, ovinos, enfermedad, neumonía, *Erysipelothrix rhusiopathiae*

SUMMARY

Pneumonia in a Merino Ram due to *Erysipelothrix rhusiopathiae*.

A case of a ram suffering from severe respiratory distress and having no response to antibiotic treatment is reported. A chronic picture, characterized by coughing, abdominal breathing, rales and normal rectal temperature was clinically recorded. After clinical examination the ram was sacrificed and necropsy was performed. Samples for histopathology and bacteriology were collected. When the thoracic cavity was opened, an increased size, loss of its normal consistency and deformity of pulmonary lobes were observed. These macroscopic changes were associated with the presence of abscesses of up to 15 cm in diameter. Extensive areas of liquefaction necrosis, surrounded by a fringe of necrotic inflammatory cells, bacterial colonies and large number of macrophages and lymphocytes were microscopically observed. Peripherically to small bronchi and bronchioles fibroplastic-and exudative reactions were observed. Areas with emphysema, and alveoli containing either moderate amount of fibrin or abundant purulent exudates were detected. *Erysipelothrix rhusiopathiae* was isolated under aerobic and microaerophilic conditions from lymph nodes, lung, abscesses and pus samples. .

Key words: Patagonia, sheep, disease, pneumonia, *Erysipelothrix rhusiopathiae*.

INTRODUCCIÓN

En el ovino se reconocen cuatro manifestaciones clínicas debidas a la infección por *Erysipelothrix rhusiopathiae*. Ellas son (1) endocarditis valvular, de presentación poco común (2) infecciones cutáneas post baño antiséptico (3) septicemia con alta mortalidad, fundamentalmente en corderos y (4) poliartritis, siendo ésta, la presentación más común de la enfermedad, afectando a corderos y caracterizándose por inflamación de las articulaciones y claudicación al caminar (Lamont, 1979; Martin y Aitken, 2000; Radostitis y col., 1994).

En el caso que nos ocupa, un carnero de raza Merino con severa dificultad respiratoria, que no respondió al tratamiento con antibióticos, fue remitido al Servicio de Diagnóstico del INTA Bariloche para su estudio.

MATERIALES Y MÉTODOS

Tras una cuidadosa revisión clínica y posterior sacrificio del animal, se procedió a realizar la necropsia y muestreo, según técnicas de rutina (Robles y Uzal, 1991; Robles y col., 1996).

Se tomaron muestras para microbiología, de tejido pulmonar, ganglios linfáticos mediastínicos y pre-crurales afectados, de pus presente en abscesos e hisopados de la pared interior de los abscesos que se sembraron por duplicado en agar sangre con el agregado de 7% de sangre ovina, en atmósfera aeróbica y microaerofílica con 10% de dióxido de carbono.

Para histopatología, las muestras fueron fijadas en formol buferado al 10%, luego se embebieron en parafina, se realizaron cortes de 5µ de espesor y se tiñeron con la coloración de rutina de Hematoxilina y Eosina (HyE).

Finalmente, se obtuvo una muestra de orina con jeringa directamente de la vejiga y se procedió a su análisis mediante tira reactiva Combur 8®. La biotipificación de la bacteria aislada se efectuó mediante las técnicas de rutina (Cowan y Steel, 1993; Holt y col, 2000).

RESULTADOS

Al examen clínico se comprobó tos, respiración dificultosa, de tipo abdominal, rales a la auscultación, temperatura normal y ausencia de moco en narices. Había sido tratado con antibióticos de amplio espectro pero no se observó mejoría, según el profesional actuante.

Tras el sacrificio, al disecar el cadáver y abordar la cavidad torácica, llamó la atención la forma del pulmón (Figura 1). Todos los lóbulos pulmonares, fundamentalmente los diafragmáticos, estaban aumentados de tamaño con consistencia firme y deformados por abscesos con el aspecto de masas quísticas de hasta 15 centímetros de diámetro (Figura 2). Se observó un área de adherencia del pulmón derecho con la cara parietal de la parrilla costal correspondiente, sin que se detectara trauma alguno en las costillas adyacentes.

Al corte, los pulmones, resumaban espuma y pus espeso, grisáceo y maloliente. Al cortar los abscesos, éstos estaban compuestos por una cápsula de aspecto fibroso y el interior de la cavidad estaba lleno de pus de las características antes descritas. Los ganglios linfáticos mediastínicos y pre-cruales estaban aumentados de tamaño y con presencia de abscesos purulentos similares a los hallados en los pulmones.

Figura 1: Vista de la cavidad torácica. Nótese los grandes abscesos (flechas) en pulmón, haciendo protrusión en la superficie de los mismos. Ref. C=Corazón.

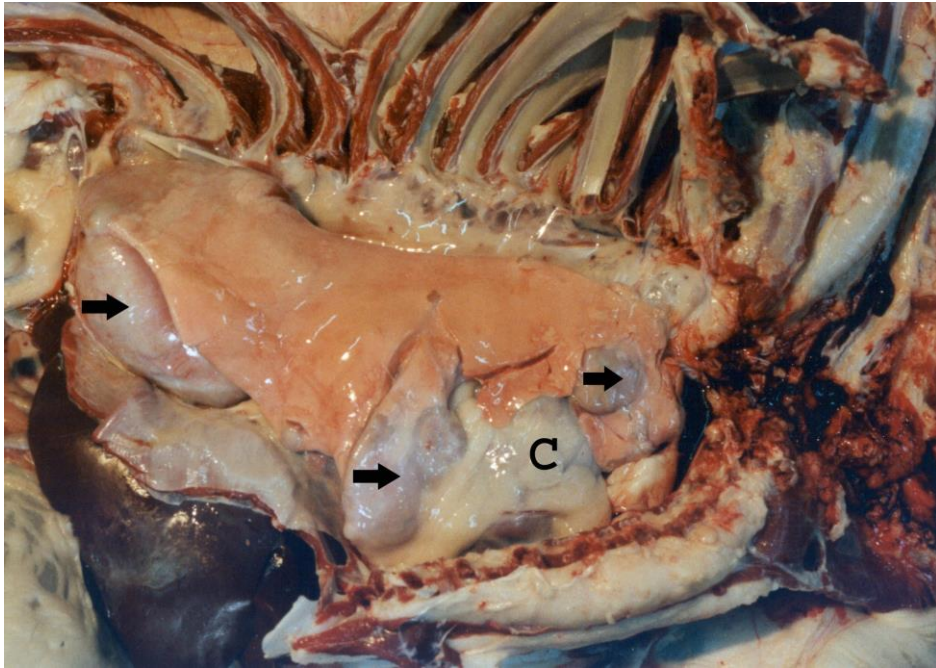
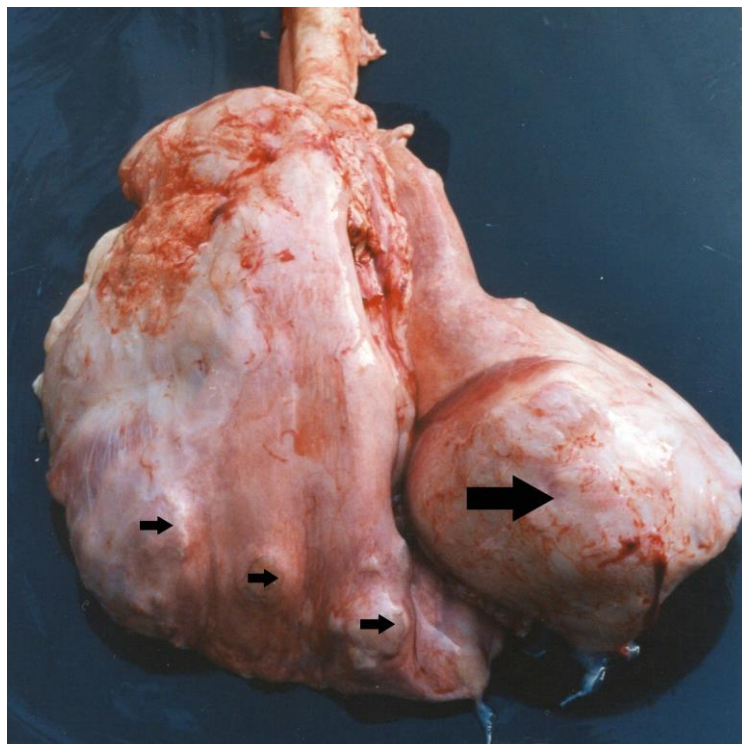


Figura 2: Pulmones fuera de la cavidad torácica donde puede verse un absceso de gran tamaño sobre la derecha (flecha grande) y varios abscesos pequeños sobre la izquierda (flechas pequeñas).

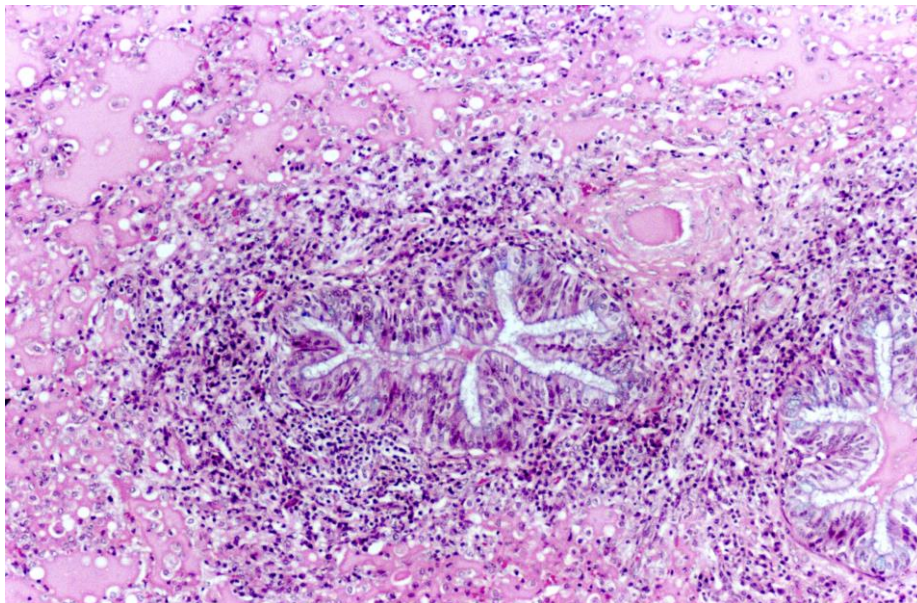


En el exámen microscópico de varias secciones de pulmón se observaron amplias zonas con necrosis licuefactiva conteniendo pequeños focos calcificados, rodeadas por una banda de células inflamatorias necrosadas y colonias bacterianas, y más externamente, por abundantes macrófagos y algunos linfocitos (Figura 3). Dichas zonas de necrosis y reacción exudativa se encontraban encapsuladas por una importante reacción fibroplásica, que también se extendía al parénquima pulmonar subyacente y septos interlobulillares. Rodeando los pequeños bronquios y bronquíolos se destacaba una importante reacción fibroplásica-exudativa que también comprometía las arteriolas peribronquiales y que, en varios sectores, causaba constricción bronquiolar (Figura 4). En la mucosa y sub mucosa de estas vías aéreas se observó una notable reacción inflamatoria mixta compuesta por polimorfonucleares y en menor grado por macrófagos y linfocitos, de moderada a severa, según sectores y exudado supurativo y restos de células necrosadas en la luz. Los septos alveolares estaban sectorialmente engrosados por congestión, reacción inflamatoria mixta intersticial y fibroplasia. Las alteraciones alveolares eran variables; detectándose zonas enfisematosas, otras con moderada cantidad de fibrina ocupando la luz alveolar y otras con abundante exudado supurativo.

Figura 3: Microfotografía de un absceso pulmonar donde puede apreciarse la cápsula fibrosa por fuera (flecha), seguido de una barrera de células inflamatorias y más internamente el contenido del absceso (Ab) conformado por material necrótico y en proceso de calcificación. HyE, 10x.

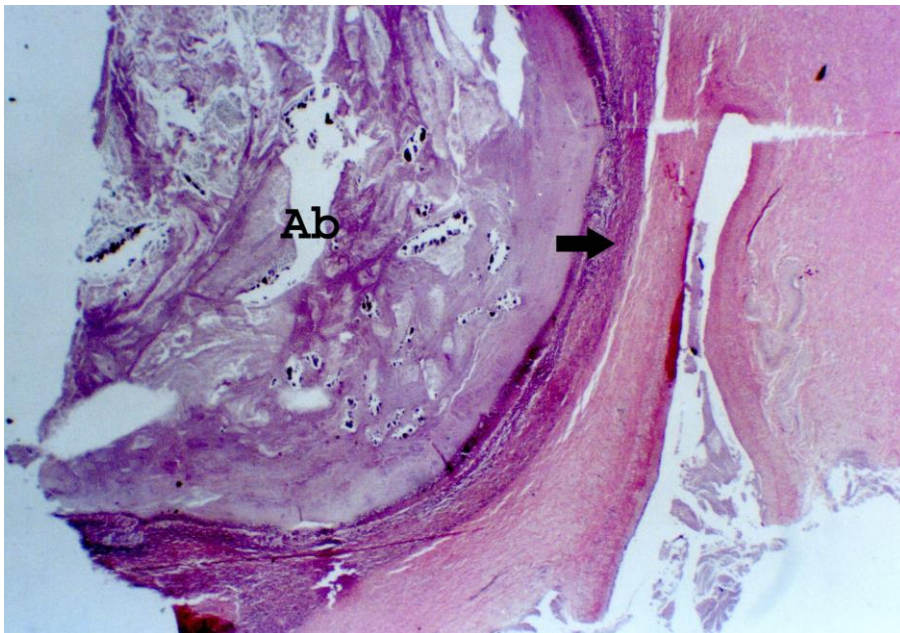

Figura 4: Parénquima pulmonar. Vías aéreas con reacción fibroplásica e inflamatoria con presencia de polimorfonucleares, macrófagos y linfocitos. HyE, 200x.



De las muestras de ganglios, parénquima pulmonar, pared de abscesos y pus se aisló tanto en aerobiosis como microaerofilia una bacteria alfa hemolítica Gram positiva, que una vez biotipificada se identificó como *Erysipelothrix rhusiopathiae*.

El análisis de orina arrojó los siguientes resultados: pH 8.5; ausencia de leucocitos, sangre, cetona, bilirrubina y glucosa y vestigios de proteína y nitritos.

DISCUSIÓN Y CONCLUSIONES

La causa de la enfermedad del carnero analizado se debió a una infección por *Erysipelothrix rhusiopathiae*, con una presentación atípica ya que no se encuadra dentro de ninguno de los cuatro tipos clínicos usuales descritos en la bibliografía (Lamont, 1979; Martin & Aitken, 2000; Radostitis y col., 1993).

En este caso la enfermedad se presentó con un cuadro respiratorio crónico severo caracterizado como una bronconeumonía purulenta. Esto es parcialmente coincidente con otro caso atípico descrito por Griffiths y col. (1991) en Inglaterra, quienes detectaron un caso de neumonía caracterizada como una alveolitis necrotizante severa, en una oveja, tras haber sido sometida a un baño antiséptico en base a Diazinón más el agregado de un bacteriostático.

Debido a la cronicidad y a que fue el único caso confirmado en el establecimiento, no se pudieron establecer ni el origen de la infección ni la forma en que el animal se infectó, como tampoco los posibles factores predisponentes que llevaron al desarrollo de la enfermedad.

Las características y distribución de las lesiones observadas, sugieren que no se trataría de una infección sistémica pues las lesiones estaban circunscriptas a

pulmones, ganglios mediastínicos y pre-crurales, no observándose ninguna de las otras lesiones típicas descriptas para la presentación septicémica como, por ejemplo, endocarditis valvular, lesiones cutáneas y articulares.

Dada la frecuente colonización de esta bacteria en baños antisépticos (Ault y de Diego, 1952), cabría la posibilidad de considerar la posible ingestión, por falsa vía, de agua contaminada con *E. rhusiopathiae*.

La presencia de *E. rhusiopathiae* en el país y especialmente en Patagonia fue descripta por Ault y de Diego en 1952 y por de Diego y Norrung en 1978, en cultivos de muestras de baños antisépticos para ovinos tomadas en las provincias de Corrientes, Córdoba, Santa Cruz, Buenos Aires, La Pampa y San Luis. Sin embargo no se han hallado referencias escritas sobre casos clínicos de la enfermedad ni sobre el aislamiento de la bacteria en ovinos afectados.

Este primer aislamiento de *E. rhusiopathiae* involucrado en un proceso neumónico indicaría la necesidad de incorporar a esta bacteria en la lista de los posibles agentes causales de neumonías esporádicas en ovinos y además estar alerta sobre otras presentaciones clínicas de la enfermedad.

AGRADECIMIENTOS

A Elma Vidal por el procesamiento histológico de las muestras, Silvana Petray, Andrea Fiorentino y Rosana Malena por el trabajo de microbiología y Raúl Cabrera por su colaboración en las tareas de necropsia y muestreo.

REFERENCIAS

AULT, CN.; de DIEGO, AI. (1952). Frecuencia de *Erysipelothrix rhusiopathiae* en los baños antisépticos. Gaceta Veterinaria, Tomo 14- Nº78:154-156.

COWAN and STEEL (1993). Manual for the identification of medical bacteria. Edited by Barrow & Feltham. Cambridge University press 3rd edition. Cambridge, United-Kingdom, 331 pag.

DE DIEGO, AI; NORRUNG, V (1978). El *Erysipelothrix rhusiopathiae* en la República Argentina. I: Aislamientos. Gaceta Veterinaria, Tomo 40- Nº 336:771-774.

GRIFFITHS, IB; DONE, SH; READMAN, S. (1991). *Erysipelothrix pneumonia* in sheep. Vet Rec, 128 (16):382-383.

HOLT, JG; KRIEG, NA; SNEATH, PHA; STALEY, JT; WILLFAMS, ST. (2000). Bergey's Manual of Determinative Bacteriology. Edited by Hensyf, W.R. -Lippincott Williams and Wilkins, 9th edition. Philadelphia, USA. 787 pag.

LAMONT, MH. (1979). *Erysipelothrix rhusiopathiae*: Epidemiology and infection in sheep. Vet Bull. 49 (7): 479-495.

MARTIN, WB. & AITKEN, ID. (2000). Diseases of sheep. Ed. Blackwell Sciences, 2nd edition, London, UK. 512 pag.

RADOSTITIS, OM; BLOOD, DC; GAY, CC. (1994). Veterinary Medicine. Ed. ELBS- 8th edition, London, UK. 1763 pag.

ROBLES, CA; UZAL, FA. (1991). Guía práctica de necropsia en ovinos y caprinos. Ed. Hemisferio Sur. Buenos Aires. 18 pag. ISBN 950-504-458-5.

ROBLES, CA; UZAL, FA; OLAECHEA, FV. (1996). Guía practica de muestreo de enfermedades en ovinos y caprinos (1996) Ed. Robles, Uzal y Olaechea, INTA-Bariloche. 30 pag. ISBN 950-9853-65-8.