

**01/08/13 - Caso grave de trichuriasis en cabritos de tambo.**

Vet. Arg. ? Vol. XXX ? N° 304 ? Agosto 2013.

\*Suárez, V.H.; Micheloud, J.F.; Bertoni, E.A.; Martínez, G.M.

**Resumen.**

La trichuriasis o trichurosis es una enfermedad parasitaria causada por el denominado gusano látigo, nematode del género *Trichuris*, a partir de la infestación de la mucosa superficial del intestino grueso y específicamente del ciego y colon de los rumiantes. Como los cuadros clínicos debidos a *Trichuris* son raros en rumiantes menores y el propósito de este trabajo es describir un caso grave de trichuriasis en cabritos Saanen, bajo crianza a corral desde el nacimiento. El foco se presentó en cabritos tratados previamente contra coccidios (13-dic-2012), a los 20 días de iniciada la recría (80 días de edad). En el 30% de los animales se observó disminución del consumo, pérdida de peso, deshidratación, delgadez, diarrea catarral, recuperándose *Trichuris* adultos de las heces. Se conformaron dos grupos de 12 cabritos cada uno, el grupo tratado (GT) donde se ubicaron los más afectados recibió albendazole (ABZ= 10 mg/kg) y el grupo no tratado (GNT) donde se ubicó al resto que permaneció sin tratamiento. A los diez días de iniciado el ensayo se registró la aparición de animales enfermos en el GNT y la muerte de dos cabritos. Debido esto, todo el grupo fue tratado con ABZ. A la necropsia se observó tiflocolitis catarral y la presencia de gran cantidad de *Trichuris sp.* (>300). La histopatología reveló infiltración mononuclear en la lámina propia e hiperplasia de células caliciformes, abundante cantidad de mucus, detritos celulares y gran cantidad de estructuras parasitarias (nematodes) intralesionales. Los análisis coprológicos muestran una elevación de los huevos de *Trichuris* desde principios de diciembre hasta un descenso como respuesta al tratamiento en el GT y un aumento en el GNT. Finalmente luego del tratamiento en ambos grupos (eficacia del ABZ del 88,3%) y del cambio de corral se observó una caída definitiva de los conteos. Este caso señala la importancia de la trichuriasis y del monitoreo diagnóstico de los cabritos bajo regímenes de crianza intensiva.

*Palabras clave:* *Trichuris*, cabra lechera, crianza a corral

**Summary.****Heavy trichuriasis in dairy goats kids.**

The trichuriasis is a parasitic disease produced by the whipworm, *Trichuris spp.*, it inhabit the caecum and occasionally the colon of ruminants. Due heavy infections with whipworms are not common, in small ruminants, the purpose of this work is describe a case of trichuriasis in Saanen kids reared from birth under stabled

conditions. The case was seen the 13-dec-12 on kids of eighty days of age. Kids (30%) presented anorexia, weight loss accompanied by catarrhal diarrhea, and unthriftiness; adult *Trichuris* spp were recovered from faeces. Two groups of 12 kids each one were performed; one GT was integrated with the more affected kids and treated with albendazole (ABZ: 10 mg/kg); the other GNT stayed untreated. The 22-dic kids from GNT became with symptoms and two kids dead. Therefore, all kids from GNT were treated with ABZ. Results from necropsy showed a parasitic catarrhal typhlitis; the caecum and colon mucosae was hyperaemic with catarrhal and petechial haemorrhages on mucosa surface and high numbers of *Trichuris* spp (>300). Histopathology showed mononuclear infiltration on mucosa and goblet cell hyperplasia and high amount of mucus in the villi apex; between these injured material nematode structure was seen. *Trichuris* egg counts showed an increase from early December, a sharp decrease in response to treatment in the GT kids and an increase in GNT kids. Finally, after GNT treatment (ABZ efficacy of 88,3%) and move to a clean pen, both groups showed a definitive egg count reduction. This case demonstrates the productive importance of *Trichuris* spp infection in kids raised in confinement.

*Key words:* *Trichuris*, dairy goat, confine raising

\*INTA, Estación Experimental Agropecuaria Salta, RN 68, km 172, Cerrillos, 4403, Salta

## **Introducción.**

La trichuriasis o trichurosis es una enfermedad parasitaria causada por el denominado gusano látigo, nematode del género *Trichuris*, a partir de la infestación de la mucosa superficial del intestino grueso y específicamente del ciego y colon de los rumiantes. También afecta a porcinos, perros, gatos y al ser humano. Cada hospedador está parasitado por una especie de *Trichuris* sp. específica. *Trichuris ovis* por lo general parasita a los caprinos y ovinos, aunque no es común observar casos de graves infestaciones en los rumiantes menores. Estudios realizados en el Valle de Lerma (Salta), en el tambo de cabras del INTA EEA Salta muestra que normalmente se recupera *Trichuris* del ciego de los caprinos o se constata su presencia en los análisis coprológicos siempre en cifras muy bajas y sin importancia patológica o productiva (Suarez et al, 2012b). Existen pocos antecedentes de infestaciones graves en ovinos o caprinos, y por lo general ocurren en animales muy jóvenes comiendo concentrados en el suelo. Debido a lo raro de este problema ocurrido en el Valle de Lerma, la presente comunicación tiene como propósito la descripción de un caso clínico de trichuriasis en cabritos criados a corral.

## **Materiales y métodos**

El caso clínico ocurrió en el mes de diciembre de 2012 en cabritos de raza Saanen. Los cabritos (n= 24) habían nacido entre septiembre y octubre de 2012. Como antecedente, los mismos fueron separados de sus madres al nacer, alimentados artificialmente (primeros dos días) con calostro y luego estabulados y criados en corrales con piso de tierra hasta fines de marzo al concluir las observaciones.

La historia clínica de los cabritos señala un recuento elevado de coccidios y tratamiento posterior con sulfametazina, el 5 de diciembre. El 13 de diciembre, a los 80 días promedio de edad, aparecieron los primeros signos clínicos. Por lo que se conformaron dos grupos de 12 cabritos cada uno, el grupo tratado (GT) donde se ubicaron los más afectados recibió albendazole (ABZ= 10 mg/kg) y el grupo no tratado (GNT) donde se ubicó al resto, permaneció sin tratamiento. Los animales más afectados recibieron un antidiarreico oral y sulfadoxina para los coccidios. El resto (grupo GNT) permaneció sin tratamiento antihelmíntico. El día (22-dic) en el grupo GNT muere un cabrito y aparecen otros enfermos. El cuadro persiste hasta los primeros días de enero 2013, cuando muere otro cabrito. Debido a esto, el 8 de enero se tratan todos los cabritos del GNT con albendazole (10 mg/kg). Las observaciones continuaron hasta el final de marzo, cuando se trataron todos los animales con moxidectina a razón de 0,3 mg/kg.

El diagnóstico realizado por necropsia en un cabrito muerto (22 dic-2012) fue confirmado en la cohorte de cabritos a través de la revisión clínica de los mismos y del análisis de las muestras de heces. Los análisis coprológicos consistieron en el recuento ooquistes (opg), recuento de nematodos (hpg) y de huevos de *Trichuris* por gramo de materia fecal utilizando el método de Mc Master modificado, como de cultivos coprológicos y recuperación de géneros de nematodos (Suarez, 1997).

Las muestras de tejidos recogidas en la necropsia se procesaron mediante las técnicas clásicas histológicas de inclusión en parafina, microtómizadas y coloreadas con hematoxilina y eosina.

## Resultados.

**Signos clínicos:** Los animales afectados manifestaron disminución del consumo, pérdida de peso, deshidratación, delgadez, diarrea catarral. Además se recuperaron *Trichuris* adultos de alrededor del ano y de la materia fecal.

**Necropsia:** En el cadáver se observó palidez de las mucosas aparentes, pelo hirsuto y mal estado general con evidencias de diarrea (Periné y miembros posteriores sucios con materia fecal). A la apertura de la cavidad abdominal se apreció palidez, evidente dilatación gaseosa del tracto digestivo y atrofia serosa de la grasa epiplóica y perirenal. La mucosa del ciego y el colon se encontraba hiperémica con abundante catarro en la superficie y se observó la presencia de gran cantidad de *Trichuris sp.* (>300). La foto 1 muestra el ciego y la presencia abundante cantidad de mucus y *Trichuris* adultos.

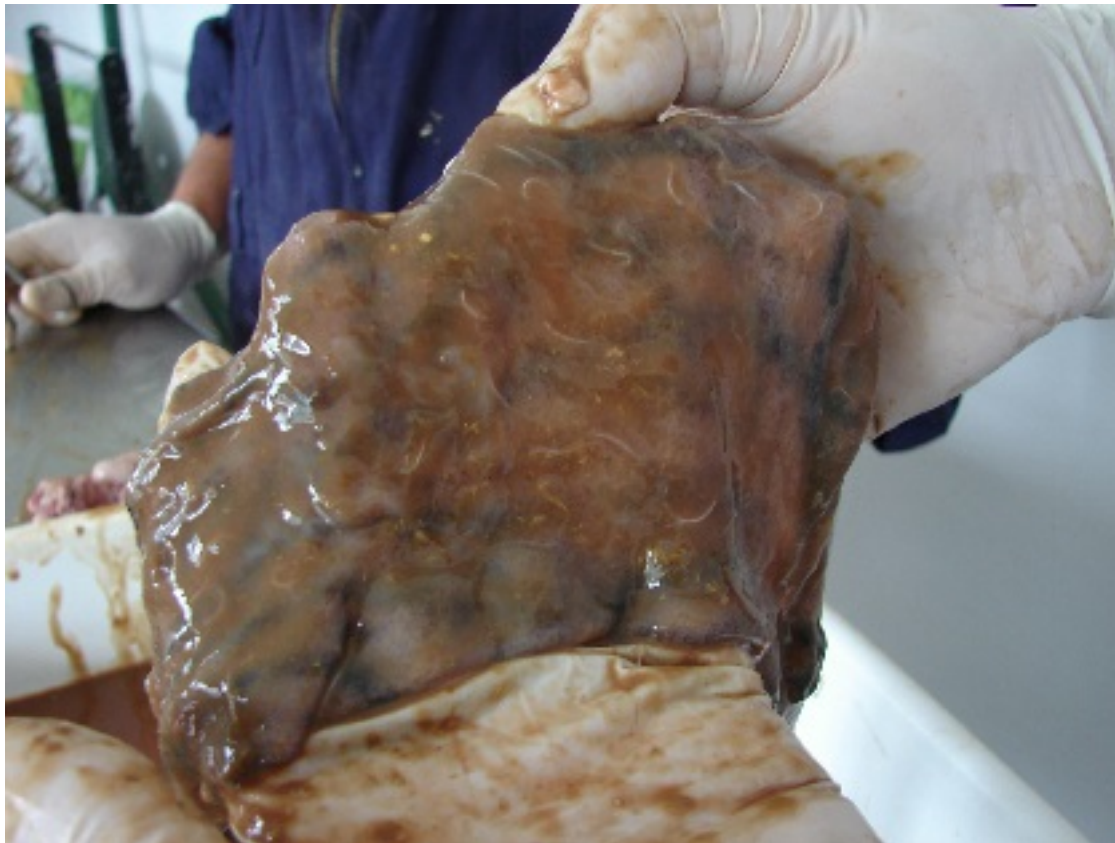
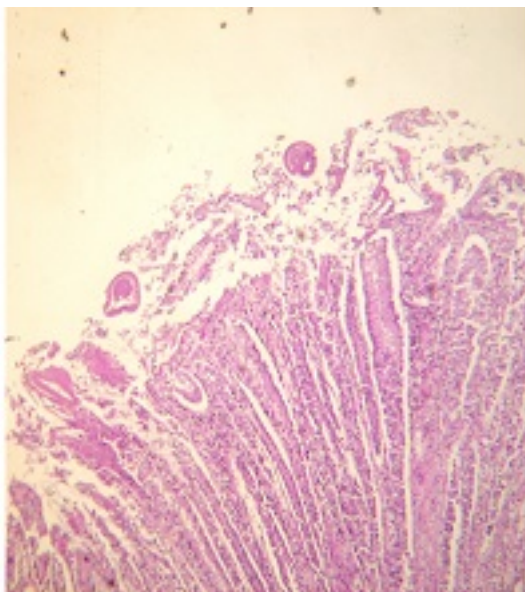
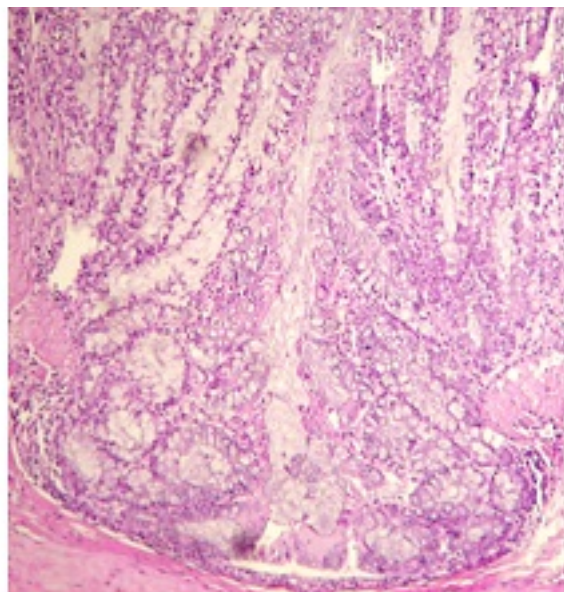


Foto 1: Ciego infestado por *Trichuris* spp. *Diagnóstico histopatológico:* En ciego y colon se observó infiltración mononuclear en la lámina propia e hiperplasia de células caliciformes. En el ápice de las vellosidades se apreció abundante cantidad de mucus, detritos celulares y entre este material gran cantidad de estructuras parasitarias (nematodos) intralesionales (3-4 por campo de 10x).



Presencia de *Trichuris* intra-lesionales.



Hiperplasia de células caliciformes.



Foto 2: Histopatología de ciego y colon. *Análisis parasitológicos*: La figura 1 muestra la evolución de los opg, de los hpg y del número de huevos de *Trichuris* (Trich.pg) por gramo en heces. Estos datos muestran una elevación de los Trich.pg a principios de diciembre. Luego, un descenso de los mismos como respuesta al tratamiento en el GT y un aumento en el GNT. Finalmente en enero luego tratamiento en ambos grupos (eficacia del 88,3%) y del cambio de corral se observa una caída definitiva de los trich.pg.

Cuatro cabritos que quedaron sin tratar en diciembre contra coccidios y en enero contra *Trichuris*, mostraron a principios de enero de promedio 300 trich.pg y más de 50000 opg, obligando a tratar de urgencia.

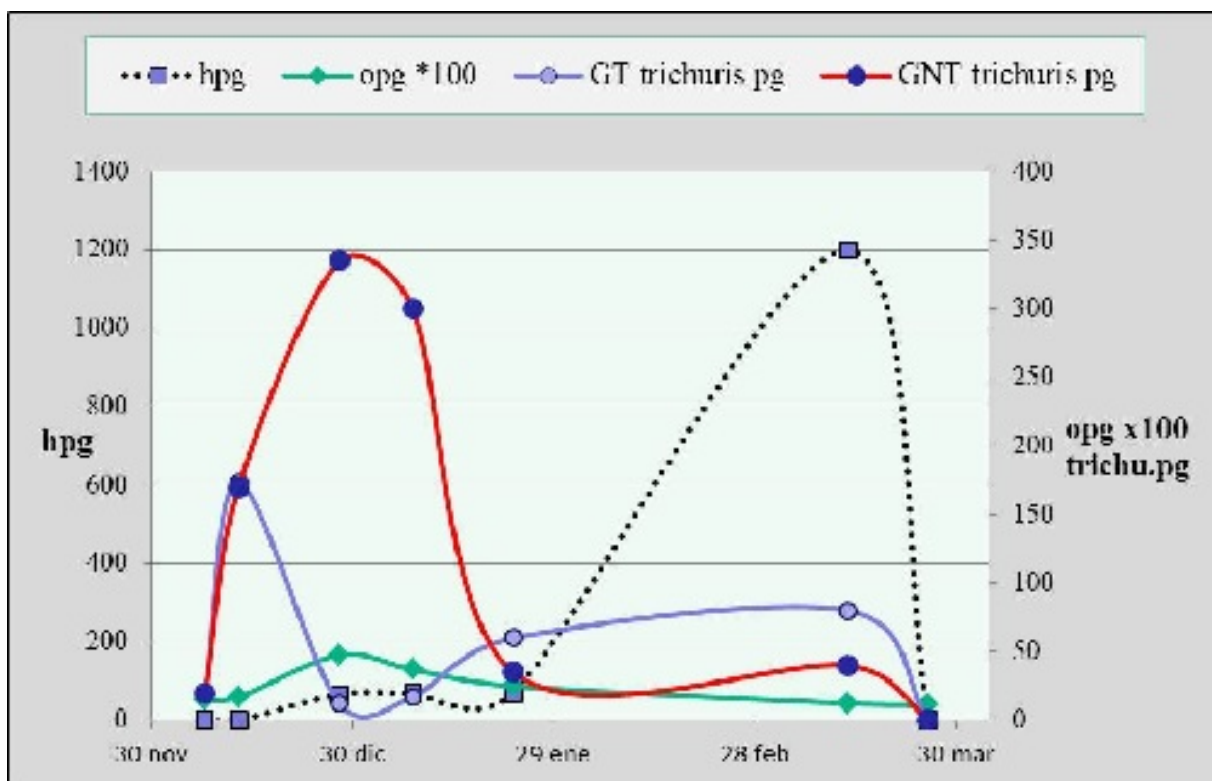


Fig. 1: Evolución de los conteos de huevos de *Trichuris* (trichuris pg), de los ooquistes (opg) y de los huevos de trichostrongylideos (hpg) en cabritos estabulados. En cuanto a los hpg, la figura 1 muestra que estos recién se elevan hacia mediados de marzo cuando los cabritos alcanzan en promedio los seis meses de edad. De este pico de marzo se recuperaron de los coprocultivos larvas infestantes de *Haemonchus* (84%), *Teladorsagia* (8%) y *Trichostrongylus* (8%). Debido a esto, los cabritos fueron tratados con moxidectina la cual tuvo una eficacia del 100%.

### Discusión.

Las escasas referencias sobre este tema en pequeños rumiantes, señalan que las

infestaciones son asintomáticas y raramente se observan parasitaciones graves y las que han sido descritas en corderos, suelen suceder cuando estos son alimentados con grano en estabulación y directamente en el suelo (Soulsby, 1986). Esto coincidiría con nuestros hallazgos, ya que se trata de cabritos jóvenes estabulados que a pesar de recibir el alimento en comederos, también consumían los restos caídos al suelo, comportamiento habitual de los animales estabulados. Los estudios biológicos referentes al ciclo de vida de *Trichuris ovis* en cabritos (Deo, 1960), muestran como altas infestaciones (>2000 huevos larvados) de *Trichuris*, tras pasar directamente por los intestinos al ciego, causan la muerte a los 61 días de la infestación y con el hallazgo de solo formas inmaduras (> de 900) en la mucosa del intestino delgado y ciego. Este ensayo muestra que bajo altas infestaciones el período prepatente demora entre 85 y 135 días, a diferencia de lo que citan otros autores que sería de 50 y 60 días (Powers, 1961). En nuestro caso los síntomas y recuperación de *Trichuris* adultos se observaron alrededor de los 80-90 días de vida. Probablemente las elevadas infestaciones demorarían la maduración de los adultos. Powers (1961) observó que luego de una infestación hay un pico huevos en heces y un rápido descenso con elevada formación de anticuerpos, con síntomas de diarrea y pérdida de peso a los 26 días y sangre en heces a los 49 días; estos síntomas perduran por 15 días, luego de la infestación experimental.

Aunque no se pudo reconocer la especie de *Trichuris* involucrada, estudios previos muestran que *T. ovis* y *T. skrjabini* son los que parasitan las ovejas y cabras, siendo el primero el que es mucho más frecuente (Soulsby, 1986). En estudios previos, *Trichuris* spp. ha sido hallado en alta prevalencia y baja carga en todos los ambientes del NOA y de San Luis (Rossanigo, 2007; Suarez et al., 2012a; Suarez et al, 2012b). Los estudios realizados en la región semiárida pampeana muestran una elevada prevalencia en corderos (68,4%) y baja en adultos (12%), demostrando una sólida inmunidad adquirida luego de las infestaciones iniciales (Suárez, 2007).

Las larvas infestantes se desarrollan dentro de los huevos en tres semanas como mínimo, quedando protegidas del ambiente dentro de los mismos. Probablemente, la elevada resistencia a las condiciones ambientales que tienen las larvas dentro de los huevos posibilita que la acumulación de estos en los corrales representen un serio problema, ya que los huevos depositados por una camada de cabritos puede quedar en el corral e infestar a otra camada un año más tarde.

Se señala (Soulby, 1986, Nath et al, 2011) que *Trichuris ovis* en elevado número causa tiflocolitis, anorexia, diarrea, pérdida de peso y anemia, a veces terminales; la inflamación de la mucosa del ciego es causada por la ubicación subepitelial de los vermes y la irritación por el constante movimiento de estos al buscar sangre y fluidos para alimentarse. También se describe en forma similar a nuestro caso leve inflamación catarral con hemorragias petequiales en mucosa, infiltración de

linfocitos, eosinófilos y macrófagos, además de la proliferación de células calciformes ("globet cells") y engrosamiento de nódulos linfáticos, probablemente debido a la irritación constante de la mucosa intestinal (Nath et al, 2011). En este caso la mortalidad alcanzo el 8,3% y además redujo la ganancia de peso de los cabritos, observándose una diferencia del 30 % superior en el GT con respecto al GNT.

La aplicación de albendazole a mayor dosis (10 mg/kg) con respecto a la dosis ovina mostró una eficacia algo baja, coincidiendo con pruebas previas (Borgsteede, 1979; Shekhovtsov et al., 1990). Contrariamente, en otro ensayo en corderos el albendazole y la ivermectina tuvieron buena eficacia (Entrocasso et al, 2008). La lactona macrocíclica (moxidectina) usada al final del presente ensayo mostró muy buena eficacia contra *Trichuris* al igual que el resto de los nematodos gastrointestinales.

Este caso revela que en sistemas intensivos como en lechería caprina, dentro de los cuidados a tener en la crianza de cabritos en condiciones de estabulación, se encuentra el monitoreo diagnóstico en heces para prevenir tanto la coccidiosis como la trichuriasis.

### **Agradecimientos.**

Se agradece la colaboración de los señores: Alberto Viñabal por la asistencia técnica en laboratorio y a José Alfaro y Emilio Alfaro por el apoyo en las tareas de campo y cuidado de los animales.

### **Bibliografía.**

- Nath, B.K., Roy, K., Shaikat, A.H., Kumar Shil, S., Islam, Z. 2011. A Study on Prevalence and Pathological Effects of Intestinal Helminths in Black Bengal Goat in Chittagong. Vet Scan, [www.vetscan.co.in](http://www.vetscan.co.in). On line Veterinary Journal, Vol. 6, 2, 99.
- Borgsteede, F.H.M., 1979 The activity of albendazole against adult and larval gastrointestinal nematodes in naturally infected calves in the Netherlands. Veterinary Quarterly, 1,4, 181-188
- Deo, P.G. 1960. Studies on the biology and life-history of *Trichuris ovis* (Åbildgaard) Smith. II. Development of infective embryonated eggs of *Trichuris ovis* (Abilgaard) in sheep and goats. [Back ? Abstract ? Descriptors ? Top ? Indian Journal of Veterinary Science and Animal Husbandry](#), Vol. 30, 3 pp. 165-177
- Entrocasso, C., Alvarez, L., Manazza, J., Lifschitz, A, Borda, B., Virkel, G., Mottier, L., Lanusse, C. 2008. Clinical efficacy assessment of the albendazole?ivermectin combination in lambs parasitized with resistant nematodes. [Vet. Parasitol.](#), 155, 3?4 , 249?256
- Powers, K.G. 1961. Bionomics of the genus *Trichuris*, Roederer, 1761, in sheep.

153 pp.

Rossanigo, C.E., 2007. Parasitosis de las cabras. En Enfermedades parasitarias de los ovinos y otros rumiantes menores en el cono sur de América. (Eds. Suárez, V.H.; Olaechea, F.V., Rossanigo, C.E.; Romero J.R.) Ediciones INTA, Arg., PT. 70, Cap. I.1.1. pp 247-270

Shekhovtsov, V.S., Lutsenko, L.I., Mishareva, T.E. 1990. Efficacy of albendazole against helminthoses of sheep. Veterinariya (Kiev), 65, 69-71

Soulsby, E.J.L. 1986. Heminth Arothopodes and protozoa of Domesticated Animals. Seventh Edition, p.

Suárez, V.H. 2007. Epidemiología y control de los nematodos gastrointestinales en el oeste de la región pampeana. En Enfermedades parasitarias de los ovinos y otros rumiantes menores en el cono sur de América. (Eds. Suárez, V.H.; Olaechea, F.V., Rossanigo, C.E.; Romero J.R.) Ediciones INTA, Arg., PT. 70, Cap. I.1.1. pp 9-14.

Suarez, V.H., Echazú, F., Viñabal, A.E. 2012a. Epidemiología de las parasitosis internas en ovinos de la puna jujeña. XXI Reunión Científico técnica Asociación Arg. Veterinarios Laboratorios de Diagnóstico. Ciudad Autónoma de Buenos Aires. 7-9 nov-2012.

Suarez, V.H., Fondraz, M., Rachoski, A., Martínez, G.M., Salatin, A., Viñabal, A.E. 2012b. Epidemiología de la gastroenteritis verminosa en caprinos lecheros de áreas bajo riego de los valles templados del NOA. En Programa de Ámbito Nacional Leche. Producción técnica-científica de Proyecto Cartera 2006-2009 /2010-2012. Producciones INTA, Argentina, 885 p.

---