

Artículo original

Uso de la ecografía para el diagnóstico de gestación en cabras criollas con servicio estacionado libre

The use of ultrasonography to diagnose pregnancy in naturally paired Argentine creole crossbred does during the breeding season

Carlos A. Rossetti^{1*}, Mia Florencia Bruttomesso^{1,2,3}, Paula Rey Melcon⁴, M. Raquel Castaño Zubieta¹,
Juan Ignacio Mellano⁵¹Instituto de Patobiología, Centro de Investigación en Ciencias Veterinarias y Agronómicas (CICVyA), Instituto Nacional de Tecnología Agropecuaria (INTA). (B1686). N. Repetto y de Los Reseros s/n, Hurlingham, Bs. As., Argentina²Consejo Nacional de Investigaciones Científicas y Técnicas (CONICET). Godoy Cruz 2290 (C1425) CABA, Argentina³Escuela de Veterinaria, Universidad del Salvador. Champagnat 1599, Ruta Panamericana km 54,5 (B1630) Pilar, Bs. As., Argentina⁴Actividad privada. Centro Asistencial Veterinario del Norte (B1641) Av. Sta. Fe 1256, San Isidro, Bs. As.; Veterinaria Loma Verde. Colectora Oeste Ramal Escobar, Belén de Escobar, Bs. As. Argentina⁵Actividad privada. Laboratorio La Aparecida (B1727) Av Libertad 25, Marcos Paz, Bs. As. Argentina

e-mail: rossetti.carlos@inta.gob.ar

(Recibido 6 marzo de 2020; aceptado 30 de julio 2020)

RESUMEN

El diagnóstico anticipado de preñez es una práctica de gran importancia para asegurar un manejo productivo eficiente de las majadas caprinas. El objetivo de este estudio fue evaluar la utilidad de la ecografía transabdominal en tiempo real para diagnosticar preñeces en caprinos criollos con servicio estacionado libre. Se trabajó con 40 cabrillas criollas de 10 a 12 meses de edad servidas por monta natural libre. Treinta y siete (37) de los 40 animales en experiencia tuvieron cría. El diagnóstico de gestación por ecografía se realizó a tiempo fijo una sola vez en cabrillas con edades gestacionales entre los 42 y 79 días. Se diagnosticaron 34 hembras preñadas, 4 no preñadas y 2 dudosas (exactitud=87,5%, sensibilidad = 89% y especificidad = 67%). La detección de glicoproteínas asociadas a la preñez (PAGs) en suero por la técnica de ELISA confirmó la preñez de aquellos dos casos evaluados como dudosos a la ecografía transabdominal. Estos resultados muestran que la ecografía transabdominal es una herramienta válida para el diagnóstico anticipado de preñez en cabras criollas, aunque los diagnósticos negativos deben ser reconfirmados. La incorporación de esta metodología diagnóstica junto con el servicio estacionado en el manejo de las majadas mejorará la eficiencia productiva de las majadas caprinas.

Palabras clave: ultrasonografía, PAG, caprinos, preñez

ABSTRACT

Detection of early pregnancy helps to improve reproductive flock management. The goal of this study was to evaluate the usefulness of the transabdominal real time ultrasonography technique to diagnose pregnancies in naturally paired Argentine creole crossbred does during the breeding season. A total of 40 young does from 10 to 12 months old were mated, and 37 of them delivered five months later. The pregnancy diagnosis was made at a fixed time only once in does with gestational ages between 42 to 79 days. Thirty-four, four and two goats were identified as pregnant, non-pregnant and with uncertain status respectively, by ultrasonography technique (accuracy = 87.5%, sensitivity = 89% and specificity = 67%). Pregnancy of the two does with uncertain ultrasonography diagnosis was confirmed by detection of pregnancy associated glycoproteins (PAGs) in serum by ELISA. These results show the usefulness of the ultrasonography for the diagnosis of pregnancy in naturally mated Argentine creole crossbred goats during the breeding season, although the negative results should be reevaluated. The incorporation of this diagnostic methodology together with the stationed service in the management of flocks will improve the productive efficiency of goat herds.

Keywords: ultrasound, PAG, creole goats, pregnancy

INTRODUCCIÓN

Los caprinos presentan una actividad sexual poliéstrica estacional, que se inicia a fines del verano con el decrecimiento diario de las horas de luz y se prolonga durante todo el otoño. Este comportamiento es más notorio cuando los animales se encuentran alejados del Ecuador

o a mayor altitud; sin embargo, la domesticación de la especie, sobre todo cuando los sistemas productivos se desarrollan en climas benignos sin cambios estacionales extremos, favoreció que las cabras domésticas (*Capra hircus*) desarrollaran un tipo de reproducción no estacional¹. Los ciclos estrales tienen una duración promedio de 20 a 21 días, existiendo variaciones según la raza; y el celo,

entendido como el período del ciclo en que la hembra acepta ser montada por el macho, tiene una duración de 24 a 36 horas. La ovulación es espontánea y se produce entre 6 a 12 horas de terminado el celo². La madurez sexual en las hembras se alcanza entre los 5 a 8 meses de edad, aunque varía dependiendo de la época de nacimiento, la alimentación recibida y la raza a la que pertenece. De todos modos, se recomienda no aparearlas hasta que alcancen el 75% del peso corporal adulto y una condición corporal de 3.0. La gestación dura entre 144 a 153 días (5 meses aproximadamente), siendo más corta en cabrillas que en hembras adultas, o en multíparas que en gestaciones únicas.

El servicio estacionado junto con el diagnóstico anticipado de la gestación constituyen prácticas de gran importancia para asegurar un manejo productivo eficiente de las majadas^{1,2}. Entre las técnicas disponibles para el diagnóstico de gestación en cabras, se encuentran:

- La inspección abdominal, que consiste en una palpación externa del abdomen, observación del efecto rebote, y el aumento de tamaño y turgencia de la glándula mamaria¹. Se recomienda hacerlo con el animal en ayunas; comprimiendo hacia arriba el feto debiera palpase por delante de la ubre, del lado derecho. Si bien esta metodología tiene un alto índice de efectividad, depende de la habilidad del operador, puede ser traumática y recién puede aplicarse en etapas cercanas al parto, por lo que no sirve como metodología de diagnóstico temprano de gestación.
- El índice de no retorno al celo, un método simple y muy utilizado por su bajo costo, aunque su efectividad no es muy alta. Requiere de una observación diaria constante que confirme la falta de celo en las hembras 21 días posteriores al servicio o inseminación artificial, o el rechazo a los machos celadores³. Sin embargo, el no retorno puede deberse a otras causas distintas de la preñez, como factores de estrés ambiental, lactacional o patologías uterinas u ováricas⁴.
- La técnica de palpación recto-abdominal es una metodología rápida y precisa en manos de personal calificado, pero el diagnóstico de preñez con precisión recién se logra después de los 70 días post-servicio. La maniobra se basa en evaluar la resistencia que ofrece el útero y su contenido al desplazamiento de una varilla desde el recto, y la palpación del contenido que se realice desde la pared abdominal¹. Si bien su efectividad es alta, no es aconsejable su uso por el estrés generado (método invasivo), un riesgo de aborto alto y la posible ruptura del recto acompañada luego de una peritonitis.
- El ultrasonido es una técnica inocua, de sencilla aplicación y rápida para detectar gestaciones tempranas, pero requiere de un equipamiento costoso y de personal entrenado para una correcta lectura de las imágenes observadas. El funcionamiento básico consiste en un aparato (ecógrafo) que genera ondas sonoras de alta frecuencia (ultrasonido) que al encontrar un obstáculo retornan con una frecuencia de onda diferente a la original, y son decodificadas y transformadas en una imagen bidimensional en tonos de grises en una pantalla⁵. Los tipos de ultrasonografía más comunes para el diagnóstico de preñez en los pequeños rumiantes son el ultrasonido a efecto doppler o la ultrasonografía en tiempo real (UTR o modo B)^{1,5}. En el primer caso, las ondas sonoras inciden en un objeto en movimiento y su reflejo es convertido en sonido audible y amplificado. Detecta el latido cardíaco o el pulso fetal, el flujo sanguíneo de las arterias uterinas medias o los movimientos fetales.

En la UTR, las ondas reflejadas son transformadas en la pantalla en puntos de brillo en función de los ecos que generan y el diagnóstico de preñez se basa en la detección de fluidos en la cavidad uterina. Los estudios ultrasonográficos se pueden practicar vía transrectal, transvaginal o transabdominal, pudiendo la hembra permanecer parada, sentada o en decúbito dorsal sin necesidad de sedación⁵.

- Los métodos inmuno-enzimáticos, se basan en la detección de la presencia de una hormona, cuya producción aparece o aumenta durante la gestación. Los más comunes pasan por detectar la presencia de progesterona, sulfato de estrona o glicoproteínas asociadas a la preñez (PAG en inglés) en suero o leche⁶. La detección de progesterona es la medición más difundida, aunque su presencia no es un indicador excluyente de preñez, ya que la misma está presente en gran parte del ciclo estral. La particularidad de la técnica consiste en medir su concentración entre los 20 y 21 días post-servicio, que es cuando fisiológicamente disminuye en las hembras vacías, pero no en las preñadas⁴. Por lo tanto, es un buen indicador de ausencia de gestación, pero no de lo contrario, y su uso queda casi restringido a aquellas explotaciones en las que se conocen las fechas de servicio. El sulfato de estrona es un derivado estrogénico secretado por la unidad feto-placentaria, que también puede medirse en leche o plasma materno y es un indicador unívoco de preñez recién a partir de los 53 días de gestación³. Otro compuesto secretado por las células binucleadas gigantes de la placenta son las glicoproteínas asociadas a la preñez (o pregnancy associated glycoproteins –PAG-) o también llamadas proteínas específicas de preñez B (o pregnancy-specific protein B –PSPB-) ^{7,8} las que se observan significativamente más altas en cabras preñadas que en las vacías, a partir de los 24 días de gestación^{9,10}.

La confiabilidad en los resultados de estas metodologías es mayor cuando se conoce la fecha del servicio, lo que muchas veces se ignora tanto en las explotaciones comerciales como familiares. En este estudio se evaluó el uso de la ultrasonografía transabdominal para diagnosticar preñeces en caprinos criollos bajo un servicio estacionado libre, con el objetivo de brindar herramientas disponibles y de fácil implementación que impulsen el desarrollo y aumenten la eficiencia de los sistemas productivos caprinos.

MATERIALES Y MÉTODOS

Población en estudio

Se trabajó con 40 cabrillas criollas de 10 a 12 meses de edad. Las mismas fueron adquiridas en un establecimiento privado y alojadas en los corrales externos del Centro de Investigación en Ciencias Veterinarias y Agronómicas - Instituto Nacional de Tecnología Agropecuaria (CICVyA, INTA, Hurlingham, Bs. As.). Luego de tres días de aclimatación, las cabrillas fueron evaluadas sanitariamente (análisis coproparasitológico, estudio serológico para brucelosis, hematocrito) e identificadas mediante caravana botón-botón en la oreja izquierda. Los animales dispusieron de agua *ad libitum*, panes de sal para consumo permanente y se les suministró heno de pastura consociada y grano de maíz entero mezclado con pellet de alfalfa. Desde su arribo y hasta el fin de la experiencia, los animales fueron supervisados diariamente por personal veterinario. Los procedimientos aplicados fueron aprobados por el Comité

Institucional para el Cuidado y Uso de Animales de Experimentación (CICUAE) del CICVyA-INTA (protocolo 54/2014).

Aproximadamente al mes de ingresar al corral experimental, las cabrillas alcanzaron una condición corporal entre 2,0 y 3,0¹¹; esto es, la masa muscular de la región lumbar cubría ampliamente las apófisis espinosas y transversales, dejando discretamente libres los extremos. Las cabrillas fueron servidas por monta natural libre, usando el efecto macho como sincronizador del celo¹². Para ello se incorporaron dos machos de probada capacidad fecundante y sanitariamente aptos. Los machos permanecieron junto a las hembras por 47 días (aproximadamente 2 ciclos estrales) y luego fueron retirados.

Diagnóstico ecográfico

A los 33 días de haber sido retirados los machos del corral, se realizó el diagnóstico ecográfico de preñez a todas las hembras en experiencia. Para el estudio ecográfico transabdominal en tiempo real, se utilizó un ecógrafo portátil modelo Chison ECO 3 Expert con transductor microconvexo de 5 MHz y software veterinario. Al momento del procedimiento, los animales presentaban un ayuno de 18 h. La técnica se realizó con las hembras de pie sujetas por un operario. El transductor se impregnó con gel ecográfico, se apoyó inicialmente sobre la región inguinal del flanco derecho y se recorrió hasta el borde pélvico. Para un diagnóstico positivo de preñez debía detectarse el feto (o parte de él) y/o el latido cardíaco.

Determinación de PAGs

Simultáneamente con la ecografía, se extrajo sangre para suero por punción de la vena yugular (5 ml) con agujas 25x12 (18Gx1). Las muestras se recolectaron directamente en tubos plásticos de poliestireno y se mantuvieron en reposo al abrigo del sol a temperatura ambiente, para luego almacenarlas a 4°C. Al día siguiente, se centrifugaron a 1.600Xg durante 10 min, y el suero obtenido fue trasvasado a microtubos plásticos de 1,5 ml y conservados a -20°C hasta su procesamiento. La determinación de PAGs en suero (n=10) se hizo mediante un ELISA comercial (IDEXX, Rapid visual pregnancy test) siguiendo las instrucciones del fabricante. Brevemente, el kit consiste en anticuerpos monoclonales (AcMcl) anti-PAG adsorbidos en el fondo de una placa de 96 pocillos, sobre los que se deposita la muestra de suero a evaluar (incógnita). Si las PAGs están presentes en la muestra, quedan adheridas a los AcMcl adsorbidos en el fondo de los pocillos, y ese complejo AcMcl-PAGs es luego revelado por un Ac anti-PAG marcado con un indicador.

Edad gestacional

Las edades gestacionales (EG) al momento del diagnóstico (ecográfico y detección de PAGs por ELISA), fueron estimadas por la siguiente fórmula: $[EG = 147d - (\text{cantidad de días entre el diagnóstico y el parto})]$, donde 147 días equivalen a 21 semanas y es la duración promedio considerada de gestación en las cabras. Los resultados del estudio ecográfico y de la medición de PAG fueron correlacionados con la parición de las cabras estudiadas.

Análisis estadístico

Para establecer la precisión del método ecográfico se utilizaron las siguientes fórmulas¹³ (VP= verdadero positivo, VN= verdadero negativo, FP= falso positivo,

FN= falso negativo):

Exactitud (Ex) = $([VP + VN] / N \text{ diagnósticos totales}) \times 100$

Sensibilidad (Se) = $(VP / [VP + FN]) \times 100$

Especificidad (Sp) = $(VN / [VN + FP]) \times 100$

Valor predictivo positivo (VPP): $(VP / [VP + FP]) \times 100$

Valor predictivo negativo (VPN): $(VN / [VN + FN]) \times 100$

RESULTADOS

Treinta y siete (37) de las 40 cabrillas en experiencia resultaron preñadas, esto es 92,5%. De las 37 hembras, 11 (30%) tuvieron gestaciones dobles, lo que se reflejó en 48 nacimientos. El testeo de preñez por ecografía se hizo a tiempo fijo una sola vez (80 días de iniciado el servicio), determinándose que la mayor frecuencia de EG se encontraba entre los 64 y 79 días (10 a 11 semanas) (60%) (Figura 1).

El diagnóstico ecográfico positivo se determinó mediante la observación de un feto y del latido cardíaco (Figuras 2 y 3). Por esta metodología se diagnosticaron 34 hembras preñadas, 4 no preñadas y 2 dudosas (presencia de líquido fetal sin evidencia de estructuras fetales ni latido cardíaco). La Ex del método en nuestras manos fue del 87,5%, la Se del 89%, una Sp del 67%, un VPP del 97,1% y VPN = 50% (Tabla 1). Las dos hembras con diagnóstico falso negativo (FN; diagnosticadas vacías cuando en realidad estaban gestando) tenían al momento del estudio, 45 y 54 días de preñez; y las que arrojaron diagnóstico dudoso, 62 y 71 días de gestación.

Para reevaluar el estado fisiológico de las cabrillas con resultados dudosos y negativos a la ecografía se procedió a realizar la detección de PAGs por ELISA en 10 muestras de suero: las 4 negativas, las 2 dudosas y otras 4 positivas elegidas al azar (Tabla 2). De las 10 muestras evaluadas, 6 dieron positivas y 4 negativas, lográndose el diagnóstico de preñez más temprano a los 42 días de gestación. La técnica de ELISA permitió confirmar la preñez de aquellos dos casos evaluados como dudosos a la ecografía transabdominal (3R y 2A), coincidiendo los resultados de ambas técnicas para el resto de las muestras evaluadas (8/8; 4 positivas y 4 negativas), incluyendo los falsos negativos (10R y 9A) el falso positivo (19R) (Tabla 2).

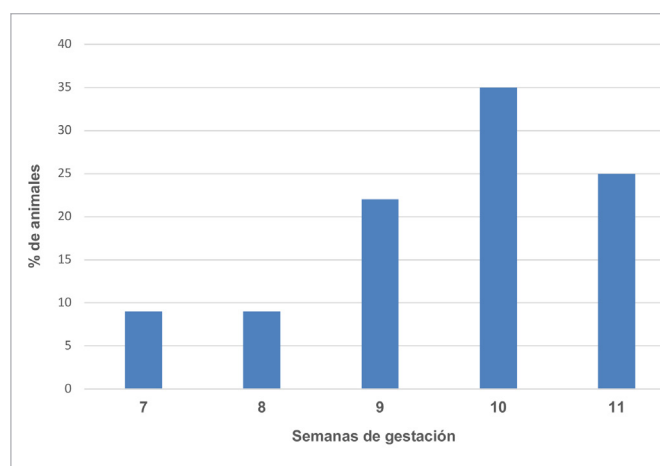


Figura 1. Rango de edades gestacionales (EG) en semanas de las cabrillas (n=37) al momento en que se realizó la detección del diagnóstico de gestación temprana [7 semanas = 42 a 49 días de preñez; 8 semanas = 50 a 56 dp; 9 semanas = 57 a 63 dp; 10 semanas = 64 a 70 dp; 11 semanas = 71-79 dp]. Las EG fueron estimadas por la siguiente fórmula $[EG = 147d - (\text{cantidad de días entre el diagnóstico y el parto})]$.

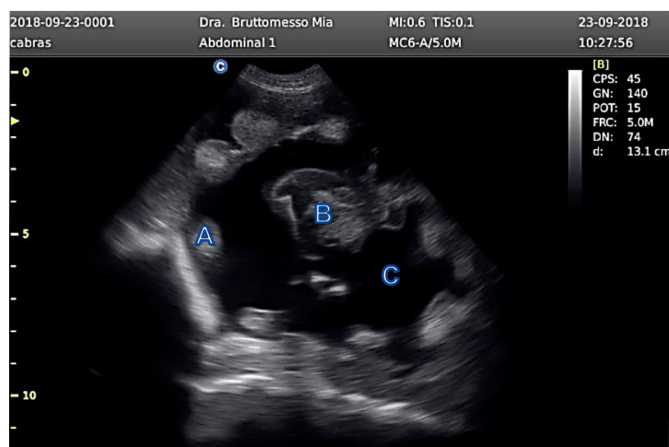


Figura 2. Imagen ultrasonográfica de una preñez de 45 días en una cabra criolla. Se observa un placentoma (A), parte del feto (B) y líquidos fetales (C). Ultrasonografía transabdominal utilizando un transductor de frecuencia de 5 MHz.

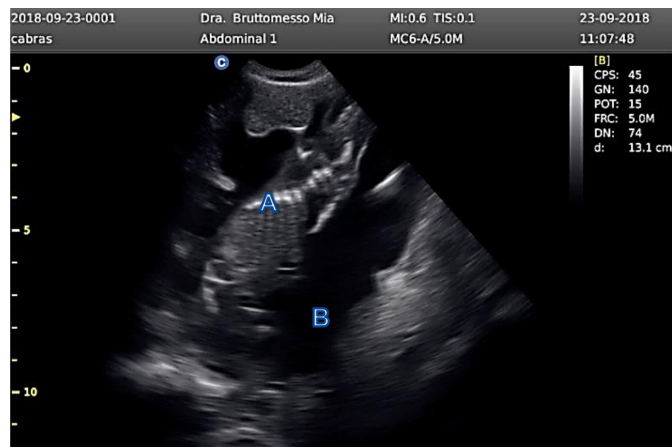


Figura 3. Imagen ultrasonográfica de una preñez de 70 días en una cabra criolla. Se observa la zona torácica del feto con calcificaciones de columna vertebral (A) y líquidos fetales (B). Ultrasonografía transabdominal utilizando un transductor de frecuencia de 5 MHz.

Tabla 1. Comparación de los diagnósticos de preñez temprana por ultrasonografía de modo B con el número de pariciones registradas en el estudio en cabras criollas. d = dudoso.

	Parición		Totales	
	+	-		
Ecografía	+	33	1	34
	-	2	2	4
	d	2	-	2
Totales	37	3	40	

Tabla 2. Resultados de los diagnósticos tempranos de gestación por ELISA y ecografía y su posterior comparación con los resultados finales en el momento del parto en cabras criollas.

N° de caravana	Sistema de detección			Días de gestación
	ELISA	Ecografía	Parto	
3R	+	d	+	62
4R	-	-	-	--
10R	-	-	+	54
11R	-	-	-	--
13R	+	+	+	64
14R	+	+	+	42
19R	+	+	-	--
2A*	+	d	+	71
9A	-	-	+	45
16A	+	+	+	71

d = dudoso; *mellicera

DISCUSIÓN

El diagnóstico precoz de la gestación permite ordenar el manejo reproductivo de una majada al descartar tempranamente las hembras que no quedaron preñadas o apartarlas para que reciban un nuevo servicio; conocer el porcentaje de preñez y descartar problemas reproductivos si se observara un bajo porcentaje de señalada; estimar la edad gestacional, la fecha de parición y el número probable de nacimientos; etc.³

La ecografía transabdominal en tiempo real demostró ser una metodología segura, rápida y confiable para la detección temprana de gestación en caprinos^{5,13}. Si bien la bibliografía especializada coincide mayormente en que por esta metodología se puede detectar la vesícula embrionaria a los 25/28 días de preñez y los latidos cardíacos fetales entre los 30 y 35 días de gestación, la precisión del método también está relacionada con el número de fetos, con la profundidad de emisión de la sonda y la experiencia del operador¹³⁻¹⁵.

A diferencia de lo informado en las publicaciones citadas, donde se sincronizó el celo de las hembras en estudio, lo que permitía conocer la edad gestacional al momento de realizar la ecografía, en el presente trabajo se utilizó un sistema de servicio estacionado libre; esto es, se introdujeron dos machos en el corral de las cabrillas por 47 días (2 ciclos estrales), las que recibieron servicio por monta natural. Este diseño, que buscó simular las condiciones de manejo que se aplican en muchos de los sistemas productivos caprinos, no permite conocer con exactitud la edad gestacional de las madres, aunque sí el rango de edad gestacional de la majada. Bajo esas condiciones, en este ensayo la ecografía transabdominal tuvo una exactitud del 87.5% para detectar preñeces en un grupo de cabrillas criollas de entre 42 y 79 días de EG, informando resultados equivocados en solo 3 animales. Otro dato importante que se obtiene del análisis de los resultados es que el 83% de las cabrillas quedaron preñadas en el primer servicio (Figura 1), lo que posibilitó que las gestaciones fueran más grandes y se facilitara el diagnóstico ecográfico.

Con el objetivo de confirmar los resultados obtenidos a la ecografía, sobre todo los dudosos (n=2) y negativos (n=4), se procedió a realizar la detección de PAGs por ELISA. Las

PAGs constituyen una familia de antígenos glicosilados secretados por la placenta de los artiodáctilos. Los análisis bioinformáticos demostraron que las secuencias aminoacídicas de las distintas PAGs se mantienen altamente conservadas en los rumiantes domésticos, ubicándose próximos en un árbol filogenético⁸. La técnica de ELISA utilizada para medir los niveles de PAGs fue de captura antigénica, como brevemente se describiera en Materiales y métodos. En este estudio, el kit mostró 7/10 diagnósticos correctos, y el diagnóstico de preñez más temprano fue a los 42 días de gestación. En la única publicación de la que tenemos conocimiento en la cual se utilizó el mismo kit comercial para diagnosticar gestaciones tempranas en 18 cabras, los autores no informan sobre la exactitud del método, aunque reportan mediciones consistentes a partir de los 28 días de gestación⁶. Otros estudios en los que se mide la concentración de PAG por radioinmunoanálisis (RIA), lograron diagnósticos precisos por detección de niveles significativos de PAGs en hembras preñadas a partir de los 24 días post-servicio^{9,10}. Algunas publicaciones señalan que la concentración de PAG es un biomarcador de gestaciones múltiples^{6,16} y un estimador de peso al nacimiento o del sexo⁶, aunque otras señalan que la variación individual en la secreción de PAGs es tan grande, que no puede tomarse como referencia^{9,10}.

Curiosamente, ambas metodologías utilizadas, la ecografía y la detección de PAGs, coincidieron en los diagnósticos FN (2 animales) y FP (1 animal) (Tabla 2). Los animales diagnosticados como falsos negativos tenían una gestación aproximada de 45 y 54 días al momento de los procedimientos. Si bien la ultrasonografía puede diagnosticar preñeces más tempranas, también se demostró que la exactitud del método aumenta con la edad gestacional y con la cantidad de pariciones previas de la madre, y dependiendo de la raza estudiada¹⁴; por otro lado, como los niveles de PAGs secretados por la placenta son variables⁹, se podría suponer que la concentración de PAG en el suero de esas 2 cabrillas no fue lo suficientemente alta al momento de la medición

como para ser detectada por el ELISA. Una posible explicación respecto al diagnóstico FP, podría ser que la cabrilla estuviera gestante al momento del diagnóstico, y posteriormente sufriera una pérdida embrionaria tardía que no registramos. Igualmente, algunos autores postulan que la detección sérica de PAGs puede verse alterada por reacciones cruzadas de los anticuerpos con otras proteínas séricas⁹.

En resumen, la ultrasonografía transabdominal mostró ser una herramienta precisa para diagnosticar la preñez anticipada en majadas de cabras criollas bajo el régimen de servicio estacionado libre. Así mismo, un primer resultado negativo de preñez se recomienda confirmarlo por otra metodología diagnóstica o repetir el estudio ecográfico unos días más tarde, ya que pueden ser varias las razones que lleven a un resultado falso negativo, como el entrenamiento del personal, la potencia del transductor, la edad de gestación, etc. Además, el estudio muestra que estableciendo un manejo estacionado del servicio y utilizando una relación adecuada de machos y hembras saludables (1:20 a 1:25), una gran proporción de las hembras presentan un celo fértil en los primeros días de haberse incorporado los machos (Figura 1), lo que se traduce en una mayor edad gestacional de la majada al momento de realizar la ecografía, minimizando la posibilidad de error a la lectura. Es esperable que la implementación de prácticas de manejo simples pero efectivas, como lo es estacionar el servicio, sumado al diagnóstico anticipado de gestación por ultrasonografía transabdominal, mejorará la eficiencia productiva de las majadas caprinas.

Agradecimientos

Los autores quieren agradecer al Sr. Diego Franco y al Sr. Claudio Fioroni por la colaboración prestada para el cuidado de los animales.

Conflicto de interés

Los autores declaran que no existe conflicto de intereses.

REFERENCIAS

- Karadaev M. Pregnancy diagnosis techniques in goats. A review. *Bulgarian J Vet Med* 2015, 18: 183-193.
- Shelton M. Reproduction and breeding of goats. *J. Dairy Sci* 1978, 61: 994-1010.
- Muñoz MB, Lhorente CJP. Diagnóstico precoz de gestación en cabras. *Tecno Vet* 2000, 6: 3.
- Engeland IV, Ropstad E, Andresen O, Eik LO. 1997. Pregnancy diagnosis in dairy goats using progesterone assay kits and oestrous observation. *Anim Reprod Sci*, 47(3) 237-243.
- Erdogan M. Ultrasonic assessment during pregnancy in goats. A review. *Reprod Dom Anim* 2012, 147: 157-163.
- Singh SP, Ramachandran N, Sharma N, Goel AK, Gururaj K, Khariche SD. Temporal changes in plasma profile of pregnancy-associated glycoprotein, progesterone and estrone sulfate associated with fetal number during early- and mid-pregnancy in goats. *Anim Reprod Sci* 2019, 205:115-125.
- Bartolomé JA. Endocrinología y fisiología de la gestación y el parto en el bovino. *Taurus (Bs. As.)* 2009, 11 (42) 20-28.
- Garbayo JM, Green JA, Manikkam M, Beckers JF, Kiesling DO, Ealy AD, y col. Caprine pregnancy-associated glycoproteins (PAG): their cloning, expression, and evolutionary relationship to other PAG. *Mol Reprod Dev* 2000, 57(4) 311-322.
- Humblot P, De Montigny G, Jeanguyot N, Tetedois F, Payen B, Thibier M, y col. Pregnancy-specific protein B and progesterone concentrations in French Alpine goats throughout gestation. *J Reprod Fertil* 1990, 89 (1) 205-212.
- González F, Cabrera F, Batista M, Rodríguez N, Alamo D, Sulon J, y col. A comparison of diagnosis of pregnancy in the goat via transrectal ultrasound scanning, progesterone, and pregnancy-associated glycoprotein assays. *Theriogenology* 2004, 62(6) 1108-15.
- Honhold N, Petit H, Halliwell H. Condition scoring scheme for the small East African goats in Zimbabwe. *Trop Anim Health Prod* 1989, 21: 121-7.
- de la Vega A, Fernández J, Macedo MR, Wildel O. Descripción de un caso de efecto macho en cabras criollas de la provincia de Tucumán (Argentina) durante un servicio de primavera. *Taurus (Bs. As.)* 2001, 3(11):47-51.
- Ortega Pacheco A, Montes Perez R, Torres Acosta JF, Aguilar Caballero A, Avalos Borges E. Diagnóstico de gestación en cabras criollas mediante determinación de los niveles sanguíneos de progesterona y ultrasonografía de tiempo real. *Rev Biomed* 1999, 10: 229-234.
- Karen A, Samir H, Ashmawy T, El-Sayed M. Accuracy of B-mode ultrasonography for diagnosing pregnancy and determination of fetal numbers in different breeds of goats. *Anim Reprod Sci* 2014, 147 (1-2) 25-31.
- Amer HA. Ultrasonographic assessment of early pregnancy

- diagnosis, fetometry and sex determination in goats. Anim Reprod Sci 2010, 117: 226-231.
16. Llanes A, Whisnant CS, Knox WB, Farin CE. Assessment of ovulation synchronization protocols in goats and use

of pregnancy specific protein B (PSPB) enzyme linked immunsorbent assay (ELISA) to determine kid number at birth. Domest Anim Endocrinol 2020, 67: 54-62.



Este artículo está bajo una Licencia Creative Commons. Atribución-No Comercial-Sin Derivadas 4.0 Internacional <https://creativecommons.org/licenses/by-nc-nd/4.0/deed.es>